DYSTROPHIE

PAPILLAIRE ET PIGMENTAIRE

OU

ACANTHOSIS NIGRICANS

Ses relations avec la Carcinose abdominale

PAR

Le Dr Paul COUILLAUD

ANCIEN INTERNE DES ASILES DE PARIS,
DE L'INFIRMERIE SPÉCIALE DE LA PRÉFECTURE DE POLICE
ET DE L'HOPITAL DU CANTON DE CHARENTON.
ANCIEN EXTERNE DES HOPITAUX DE PARIS.
MÉDAILLES DE BRONZE DE L'ASSISTANCE PUBLIQUE (1893 ET 1896).

PARIS
GEORGES CARRÉ ET C. NAUD, ÉDITEURS
3, Rue Racine, 3

1896

DYSTROPHIE

PAPILLAIRE ET PIGMENTAIRE

OU

ACANTHOSIS NIGRICANS

Ses relations avec la Carcinose abdominale

PAR

Le Dr Paul COUILLAUD

ANCIEN INTERNE DES ASILES DE PARIS,
DE L'INFIRMERIE SPÉCIALE DE LA PRÉFECTURE DE POLICE
ET DE L'HOPITAL DU CANTON DE CHARENTON.
ANCIEN EXTERNE DES HOPITAUX DE PARIS.
MÉDAILLES DE BRONZE DE L'ASSISTANCE PUBLIQUE (1893 ET 1896).

PARIS
GEORGES CARRÉ ET C. NAUD, ÉDITEURS
3, Rue Racine, 3

1896

Il a été tiré de cet ouvrage vingt-six exemplaires numérotés et paraphés, sur Japon, avec planches sur Chine.

DYSTROPHIE

PAPILLAIRE ET PIGMENTAIRE

OU ACANTHOSIS NIGRICANS

INTRODUCTION

Depuis un quart de siècle, une véritable révolution s'est produite dans le domaine de la pathologie. Le cadre nosographique a été entièrement remanié. Les vieilles classifications, qui reposaient sur la localisation des lésions, réunissant ainsi des affections différentes dans le fond, ont été totalement bouleversées. Elles ont fait place à d'autres groupements plus en rapport avec les progrès de la science. Ces groupements, tout en conservant un nombre d'ailleurs restreint de maladies locales, ont pris comme base les maladies générales ; et c'est sur celles-ci que viennent s'étager les déterminations locales.

Cette nouvelle façon d'envisager les choses n'offre pas seulement un intérêt spéculatif ; elle ne fournit pas seulement au pathologiste la satisfaction de serrer de plus près la vérité. L'intérêt est plus immédiat : les notions nouvelles de pathologie générale ouvrent au thérapeute un nouveau champ pour exercer son action curatrice.

La pathologie cutanée a profité des bienfaits de cette marche en avant, et a subi une rénovation à laquelle a largement contribué l'école française.

C'est principalement depuis une douzaine d'années que se sont manifestées ces tendances nouvelles. Des essais de classification ont été tentés, répartissant les maladies cutanées suivant leur cause première : parasites, troubles de nutrition, intoxications, maladies générales. D'antiques affections mal définies se sont vues démembrées. C'est ainsi qu'à l'eczéma, dont le nom a servi si souvent à baptiser les dermatoses inconnues, appartient un domaine de jour en jour plus restreint. De même les icthyoses, les séborrhées concrètes, qui formaient des groupes composés d'affections disparates, se sont désagrégées peu à peu, pour se réduire à leur plus simple expression.

De tous ces démembrements sont nées des entités morbides nouvelles. La maladie de Duhring, et sa variété l'*herpes gestationis*, la maladie de Paget, la maladie de Darier (psorospermose folliculaire végétante), le *xeroderma pigmentosum*, les hydradénomes éruptifs comptent parmi les plus remarquables acquisitions de cette ère nouvelle. Plus récemment encore, l'étude approfondie des érythrodermies a conduit à la différenciation de leurs multiples variétés : les dermatites exfoliatrices, le stade érythrodermique du mycosis fongoïde, le stade érythrodermique du lichen, etc.

J'ai choisi comme sujet de cette thèse une de ces nouvelles dermatoses dont la description n'a pas encore trouvé place

dans les ouvrages didactiques, *la Dystrophie papillaire et pigmentaire.*

Le terme dermatose n'implique pas qu'elle soit une affection purement cutanée. A l'exemple de bien d'autres, elle reconnaît pour substratum une modification plus profonde de l'organisme ; elle est liée à la *carcinose abdominale* C'est cette notion pathogénique que je m'efforcerai de mettre en lumière, en même temps que je ferai une étude générale de l'affection.

Je m'estimerai largement récompensé, si ce modeste travail contribue à la vulgarisation de cette complication nouvelle du cancer, que connaissent seuls jusqu'ici les dermatologistes.

CHAPITRE PREMIER

HISTORIQUE

Les différents traités de dermatologie modernes sont muets sur l'affection qui fait l'objet de cette monographie. Le livre d'Unna, *Die Histopathologie der Hautkrankheiten*, est le seul qui lui consacre un court aperçu. A plus forte raison, dans les ouvrages anciens, chercherait-on en vain la mention d'une maladie répondant au type que nous avons en vue. — Aussi, n'est-ce que dans des observations de date récente, quelquefois trop courtes et incomplètes, qu'elle a été étudiée jusqu'ici.

A Pollitzer, assistant d'Unna, revient l'honneur de la description du premier cas connu. Quoique la malade atteinte de cette affection eût été admise en 1884 à la clinique d'Unna à Hambourg, ce n'est qu'en 1890 que Pollitzer publia, dans l'*Atlas international des maladies rares de la peau*, l'observation clinique de cette femme, ainsi que le résultat des recherches histologiques faites sur des frag-

ments de peau excisés. Il s'agit d'une maladie caractérisée par une hypertrophie papillaire avec pigmentation. — L'auteur termine son travail en expliquant brièvement pourquoi il a donné à l'affection le nom d'*Acanthosis nigricans :* « Je « suis d'accord avec Unna pour dire que le terme de papil- « lome et son dérivatif papillomatose sont mal choisis, « Virchow ayant indiqué depuis longtemps que l'adjectif « papillaire constitue une épithète admissible pour une ex- « croissance, mais non pas le substantif papillome. La « dénomination *acanthosis*, tirée du groupe des *acantho-* « *mes* d'Auspitz a été appliquée par Unna. Le qualificatif « *nigricans* y fut adjoint pour indiquer la coloration noire « de la région atteinte. » — Au point de vue pathogénique, il considère l'affection comme une *mycose*, c'est-à-dire une maladie parasitaire, mais il ne peut pas le démontrer.

Dans le même fascicule de l'*Atlas international des maladies rares de la peau*, Janovsky, professeur à la Faculté tchèque de Prague, publiait aussi sous la même dénomination, un autre cas de cette dermatose, qu'il avait eu à sa clinique en 1889. Mais, moins heureux que Pollitzer, il n'avait pu faire d'examen histologique, son malade ayant refusé énergiquement de se laisser faire aucune excision de peau. L'observation se termine par quelques hypothèses sur l'étiologie et la pathogénie de l'*Acanthosis nigricans*.

De 1890 à 1893, trois années s'écoulent, pendant lesquelles il ne paraît aucune publication concernant notre dermatose. Mais en 1893, un réveil se produit, et cinq

nouveaux cas viennent se joindre à ceux de Pollitzer et de Janovsky.

A la séance de la Société française de Dermatologie et de Syphiligraphie du 20 juillet 1893, J. Darier communique deux observations inédites, recueillies en 1889 et 1890, qu'il considère comme répondant exactement au type clinique de l'*Acanthosis nigricans*. Il présente en même temps les moulages correspondants qui furent exécutés à cette époque. — La dénomination employée par ses prédécesseurs lui semble impropre, et il la rejette pour prendre « faute de mieux » celle de de *Dystrophie papillaire et pigmentaire*, qui a « l'avantage d'être à la fois descriptive et suffisamment vague ». — Il expose les résultats de ses recherches histologiques et fait un rapide aperçu de diagnostic et de pathogénie. Le premier il émet l'hypothèse d'une relation entre cette dermatose et la carcinose abdominale. — Au cours de la discussion qui suit sa communication, Darier ajoute qu'il est « très porté à croire que la pièce du musée n° 1483, ins-« crite par M. Hallopeau sous le nom de *Séborrhée nigri-« cans*, se rapporte à un cas de dystrophie, d'autant plus « que la malade était atteinte de cancer de l'estomac ».

A la même séance de la Société de Dermatologie, Hallopeau et Jeanselme présentent un nouveau cas de cette affection, une malade entrée dans le service depuis un mois. Ils adoptent la dénomination appliquée par Darier « comme n'impliquant aucune hypothèse, en attendant que l'on puisse en trouver une qui soit fondée sur la nature de la maladie » ; et ils partagent l'opinion de ce dernier au point

de vue de la pathogénie. Ils ont pu, eux aussi, pratiquer un examen histologique complet, grâce à l'excision faite à leur malade de deux petits papillomes de la nuque.

La lecture des communications précédentes rappelle à François Hue, professeur à l'école de médecine de Rouen, une observation recueillie en 1890, et sur laquelle, jusqu'à cette époque, il « n'avait pu mettre un diagnostic exact ». Il la publie alors (15 août 1893) dans la *Normandie médicale* sous le titre de *Dystrophie papillaire et pigmentaire.* Il n'a pas pu faire d'examen histologique. Au point de vue pathogénique, il pense qu'il y a « une certaine logique » à incriminer la carcinose.

Le 15 octobre suivant, dans les *Monatshefte für praktische Dermatologie*, Mourek, assistant de Janovsky, fait paraître un travail intitulé : *Contribution à la différenciation des Epidermidoses et des Chorioblastoses basée sur un nouveau cas d'Acanthosis nigricans.* Après avoir assez rapidement décrit l'état clinique de son malade, l'auteur expose le résultat de ses recherches histologiques, puis il analyse les cas de Pollitzer et de Janovsky. Il n'a pas connaissance d'autres publications sur cette affection. Cependant, il dit avoir vu « au congrès international de Dermatologie de Vienne, en « 1892, un moulage des collections de l'hôpital Saint-Louis, « qui présentait un aspect semblable. Le moulage concer- « nait un cas du service de Vidal, et était étiqueté *mélano-* « *dermie papillomateuse cachectique* (1). » — Mourek exa-

(1) Ce moulage était un de ceux que présentait Darier, au mois de juillet précédent, à la Société de Dermatologie.

Cette omission des publications françaises antérieures est surprenante.

mine ensuite, dans une longue discussion, si le terme *Acanthosis* est juste. Il reconnaît « que non seulement « l'épiderme paraît atteint, mais aussi la couche papillaire », ce qui devrait le faire rejeter; mais comme d'autre part, il constate que « *l'hyperacanthose* et *l'hyperkératose* sont « simultanées et bien antérieures aux modifications de la « *cutis vasculosa* (de Kromayer (1) », il conserve la dénomination d'Unna, qui indique ainsi le point de départ de la lésion. Il range alors la dermatose parmi les *hypertrophies de la cutis parenchymatosa* (de Kromayer). — Au point de vue pathogénique, Mourek admet deux hypothèses, celle d'un trouble de nutrition de la peau et celle d'une auto-intoxication, et il ne combat pas l'idée d'une relation entre la dermatose et le cancer des voies digestives.

Sur ces entrefaites, au début de 1894, paraît le livre d'Unna *Die Histopathologie der Hautkrankheiten* — Se basant sur deux observations, « la sienne » (celle de Pollitzer) et celle de Janovsky, Unna, après quelques lignes de symptomatologie, consacre à l'étude anatomo-pathologique de cette dermatose une page où il reproduit les idées inspirées antérieurement à Pollitzer. Il termine en constatant qu'on n'a jamais trouvé de microorganismes dans les

Est-elle due à la différence de dénomination adoptée ? ou bien le mémoire de Mourek était-il déjà en cours d'impression au moment où parurent les observations de Darier, d'Hallopeau et de Hue ?

(1) Kromayer divise la peau en :

1° *Cutis parenchymatosa* { I. Epiderme. II. *Cutis Vasculosa*.

3° *Cutis*.

3° Hypoderme.

lésions de cette affection. — Une courte annotation mentionne les observations de Darier et de Mourek, dont l'auteur a eu connaissance seulement pendant l'impression de son travail.

Le 12 juin de la même année, à la séance de la Société royale de médecine et de chirurgie de Londres, Malcolm Morris présente une femme atteinte « d'*Acanthosis nigricans* ». - Il n'a connaissance que des observations de Pollitzer et de Janovsky, qu'il analyse succinctement. Il se refuse à faire une hypothèse pathogénique « sur une base aussi faible de faits cliniques ». — A l'examen histologique, il n'a pas trouvé de pigment ; cependant il ne semble pas douteux que l'on se trouve bien en présence d'un cas d'acanthosis : c'est l'avis qu'a bien voulu me transmettre Unna, qui a vu la malade.

Le 18/30 novembre 1894, Tchernogouboff communique à la Société de Dermatologie et de Vénérologie de Moscou l'observation d'une malade qui était venue pour consulter le professeur Pospeloff, lequel fit le diagnostic d'*Acanthosis nigricans*. — En s'appuyant sur la localisation de la lésion dans les régions riches en glandes sudoripares et sur les recherches histologiques, il conclut qu'il ne s'agit pas ici d'une « lésion inflammatoire », mais que « les glandes sudoripares doivent jouer un certain rôle dans sa production ». — La dénomination d'acanthosis ne le satisfait pas ; il se montrerait plus disposé à adopter celle de *papillomatosis nigricans*, que proposait Darier. Il semble ignorer les observations de cet auteur, puisqu'il pense que son « cas

est le quatrième » (il mentionne seulement ceux de Pollitzer, Janovsky et Mourek), « sans compter le moulage d'un malade présenté par Vidal, au congrès de Vienne de 1892, moulage qui avait pour titre *mélanodermie papillomateuse cachectique* ». — Après cette communication, Pospeloff intervient dans la discussion, pour appuyer les idées de Tchernogouboff.

Trois mois plus tard, Darier présente à la Société française de Dermatologie (14 février 1895), « un nouveau cas de Dystrophie papillaire et pigmentaire. » — Dans un historique rapide, il expose les travaux de ses prédécesseurs, n'oubliant que Tchernogouboff. — Il termine en concluant très fermement qu'on se trouve en face d'une dermatose bien spéciale, liée à une maladie interne, la carcinose gastrique ou abdominale.

A la fin de la même année (20 novembre 1895), Neumann présente à la Société de Dermatologie de Vienne, comme atteinte de *Kératose folliculaire*, une jeune fille, chez qui plusieurs membres de la Société croient reconnaître un nouveau cas d'acanthosis. — Kaposi intervient dans le débat, pour faire quelques réflexions qui ne jettent aucun jour nouveau sur l'affection; d'ailleurs, il ne connaît que deux cas, ceux de Pollitzer et de Janovsky.

Enfin, tout nouvellement, Kuznitzky, rassemblant les travaux antérieurs, publie dans les *Archiv für Dermatologie und Syphilis* (mai 1896), un mémoire à propos d'un cas qui lui est personnel. — Dans son historique, comme Darier, il ne fait pas mention de la publication de Tcher-

nogouboff. Il met au point la partie histologique de la question. — Lui aussi, il saisit une relation entre le cancer et la dermatose. Il rejette le nom d'acanthosis, parce que la lésion ne se borne pas à la couche de Malpighi. Il préfère provisoirement la dénomination symptomatique donnée par Darier, *Dystrophie papillaire et pigmentaire.*

Tel est, à l'heure présente, le bilan de la *Dystrophie papillaire et pigmentaire.* Il n'est pas douteux que, après quelques travaux de vulgarisation, les cas ne se multiplient de plus en plus. Ne voyons-nous pas, par exemple, Darier, dont l'attention était particulièrement attirée sur cette affection, en publier trois cas à lui seul en l'espace de deux ans ?

CHAPITRE II

ETIOLOGIE

Nous manquons encore actuellement de bases sérieuses pour établir l'étiologie de la Dystrophie papillaire et pigmentaire. La seule déduction qu'il soit logiquement possible de tirer de la lecture des observations publiées, est la suivante : cette affection semble beaucoup plus fréquente chez la femme, puisque sur 13 cas, on ne trouve que trois hommes qui en soient atteints ; ce qui donne une proportion de 77 o/o environ pour le sexe féminin, et 23 o/o pour le sexe masculin.

L'âge ne paraît pas exercer d'influence bien manifeste, puisque la plus jeune malade a 17 ans et la plus âgée 72 ans. Néanmoins, il est à remarquer que dans plus de la moitié des cas, sept fois sur treize, l'affection débute entre 30 et 40 ans (1).

L'influence de la condition sociale et de la profession est absolument nulle : la dermatose atteint aussi bien les riches que les ouvriers.

(1) Je dis 40 ans et non 42, parce que, dans les observations III, V et XI, le début de la dermatose remontait à un, deux ou trois ans.

L'hérédité, pas plus que les antécédents pathologiques du malade, ne peuvent, non plus, être invoqués comme facteurs étiologiques.

J'ajouterai qu'il est impossible, jusqu'à maintenant, de formuler aucune conclusion ferme au sujet de l'influence que peuvent avoir la coloration antérieure de la peau et des cheveux, ou la coexistence de nævi, dans la prédisposition à la maladie qui nous occupe.

Quel est le degréde fréquence de la Dystrophie papillaire et pigmentaire? Le petit nombre de publications la concernant, parues jusqu'à ce jour, devrait faire considérer cette affection comme très rare. Cependant, il est permis de supposer que bien des cas ont échappé au diagnostic, la connaissance de cette nouvelle entité du cadre nosographique étant encore fort peu répandue. Cette hypothèse n'a rien d'invraisemblable.

CHAPITRE III

SYMPTOMATOLOGIE

Pour tracer un tableau clinique complet et méthodique de la Dystrophie papillaire et pigmentaire, il est nécessaire de commencer par étudier en détail chacune des observations concernant cette dermatose. Il sera possible ensuite d'établir quels sont les symptômes constants, ceux qui caractérisent l'affection, et quels sont, au contraire, ceux qui n'ont qu'une importance secondaire, ou même sont simplement concomittants.

§ I. — OBSERVATIONS

Les observations étant peu nombreuses, au lieu d'en donner le résumé, j'ai pensé qu'il était préférable de reproduire *in extenso* dans ce chapitre ce qui, dans chacune d'elles, a trait à la clinique.

Quoiqu'ayant adopté l'ordre chronologique pour cette reproduction, j'ai dû néanmoins faire une exception en

faveur de l'observation suivante de Darier, que je place en tête, bien que récente, parceque c'est chez elle que se trouvent le plus nettement marqués les caractères distinctifs de la dermatose.

Observation I (J. Darier) (1)

Le nommé W..., âgé de 30 ans, est sous-officier en retraite ; il est brun, d'une stature au-dessus de la moyenne et vigoureusement constitué ; mais il a souffert dans sa nutrition. Sans être précisément en état de cachexie, il a maigri sensiblement et son teint est à la fois blafard et un peu terreux.

Quand on l'examine nu, on est, à première vue, frappé de la coloration brunâtre de certaines régions des téguments, et notamment du cou, des plis articulaires et de la région épigastrique. Une étude tant soit peu attentive montre qu'en même temps qu'une pigmentation anormale il y a chez lui un aspect rugueux, verruqueux ou papillomateux de la peau dans les mêmes points et accessoirement dans quelques régions non pigmentées.

Telle est la lésion dominante ; accessoirement on découvre : 1° des papillomes multiples ; 2° des nœvi très nombreux.

Il est nécessaire de passer successivement en revue les divers départements du corps.

A la face, qui dans son ensemble offre une teinte un peu bistrée et pâle, il n'y a une modification bien nette de la peau qu'au niveau du menton, du pli qui le surmonte et de la lèvre inférieure. Ces parties sont plus foncées que le reste, recouvertes d'élevures inégalement pigmentées, du volume d'une tête d'épingle ou d'un grain de chénevis tout au plus, serrées

(1) *Annales de Dermatologie et de Syphiligraphie*, 1895 p. 97.

les unes contre les autres, sessiles, quelquefois étranglées à leur base, et parfois centrées par un follicule pileux. Pas de desquamation. A la pression, ici non plus qu'ailleurs, il ne s'écoule aucune substance hors de ces saillies verruqueuses, qui évidemment ne sont pas dues à une hypertrophie glandulaire. Au pourtour des yeux, sur les paupières inférieures surtout, on note un état légèrement ponctué ou chagriné de la peau, qui a une teinte jaunâtre. La bordure des orifices, bouche, narines, yeux, oreilles est saine. Le cuir chevelu n'est pas modifié.

Au cou, et notamment sur les deux côtés de la nuque ainsi que dans la région sous-hyoïdienne, l'altération est à son maximum ; c'est par là d'ailleurs qu'elle a débuté. La peau offre une couleur d'un brun sale, « crasseux », pourrait-on dire, mais avec des nuances de pigmentation plus ou moins marquée formant un ensemble tacheté ou marbré ; en même temps, les sillons normaux sont plus accentués, les plis sont plus marqués, dessinant un quadrillage irrégulier qui sépare des élevures planes ou hémisphériques de grosseur variable, inégalement saillantes et diversement pigmentées. On ne peut pas, par tension, ramener la peau à l'état plan et lisse ; on diminue seulement l'état rugueux ; sur les bords des régions atteintes la lésion disparaît progressivement. C'est, à un moindre degré que chez les malades que j'ai précédemment observés, l'apparence « d'écorce de vieux chêne », mais en diminutif, ou de maroquin grossier.

Le dos, la face antérieure du thorax, sont normaux, sauf la présence des nœvi pigmentaires dont je parlerai plus loin. Les mamelons sont pourtant plus verruqueux que d'ordinaire et, au dire du malade, plus saillants et plus bruns qu'ils n'étaient précédemment.

A la région épigastrique et préombilicale se voit une teinte bistre, qui tranche sur la couleur pâle du reste de l'abdomen et occupe l'étendue de la largeur de la main sur la ligne médiane, s'effile latéralement pour disparaître progressivement sur les

flancs, en demi-ceinture. La peau bistrée est en même temps rugueuse ou plutôt quadrillée. Quand on déplisse la cicatrice ombilicale on y voit des saillies papillaires du volume d'un grain de blé, serrées les unes contre les autres et rosées.

Les organes génitaux sont fortement pigmentés, plus qu'ils ne l'étaient il y a deux mois. Mais il y a surtout une modification très accentuée du pli interfessier, de la région péri-anale, du périnée et des plis inguino-scrotaux. Ici encore on note une pigmentation d'un brun ardoisé, un état rugueux ou papillomateux aussi marqué, sinon plus, qu'au cou.

Les membres inférieurs, fesses, cuisses, jambes et pieds n'offrent rien de remarquable. Les creux poplités ont une teinte tirant légèrement sur le jaune.

Les membres supérieurs sont plus atteints. Tout d'abord les aisselles, et particulièrement au niveau de la saillie du bord inférieur des muscles pectoraux et dans la portion pileuse, présentent une teinte à la fois plus rosée et plus brunâtre que d'ordinaire, et le même état verruqueux et rugueux que le cou.

Au pourtour des coudes la peau est légèrement chagrinée.

Les mains ont, à un moindre degré, il est vrai, les caractères que j'ai décrits dans l'observation de mes premières malades. Sur la face palmaire la couche cornée est épaissie, les crêtes papillaires sont saillantes, ponctuées régulièrement par les pores sudoripares ; toute la surface est d'un jaune clair. Sur la face dorsale des poignets, des mains et des doigts il y a un éta finement chagriné ou velouté de la peau qui a une coloration grisâtre. Les ongles sont normaux.

Cet état râpeux et sec des mains, si caractéristique en lui-même, ne se retrouve pas aux pieds.

Les muqueuses sont à peu près normales ; on remarque seulement que la langue est velvétique, a des papilles longues qu'on peut écarter à volonté en y dessinant une raie. Il n'y a en aucun point de la bouche de pigmentation anormale. La conjonctive offre une légère teinte subictérique.

Il n'y a aucun trouble de la sensibilité au niveau des régions

malades ; le malade transpire très peu, les mains sont toujours sèches. J'insiste sur le fait que les surfaces atteintes ne sont recouvertes d'aucun enduit quelconque qu'on puisse détacher par grattage ou lavage ; il n'y a pas de trace de desquamation.

Jai dit qu'accessoirement on trouvait chez cet homme des papillomes et des nœvi.

Les *papillomes* sont disséminés sur les épaules, dans la région deltoïdienne et scapulaire, au nombre d'une quinzaine de chaque côté; saillants, du volume d'un petit pois au maximum, généralement miliaires, ils sont à demi pédiculés, hérissés de saillies cornées, lesquelles sont presque toujours couchées d'un même côté. On pourait les comparer à de toutes petites pattes de taupes. Ils ont la coloration de la peau normale. Ces papillomes sont d'apparition récente ; il y a six semaines, le malade n'en avait pas un seul.

Les *nævi* appartiennent à des variétés très diverses ; il y en a de pigmentés, noirs, bruns ou café au lait ; d'autres ont la teinte du fond, ou ressortent en clair là où la peau est très foncée.

Ils sont plans ou légèrement élevés, sessiles ; quelques-uns, pédiculés et mous, sont de véritables *molluscum pendulum*. Ponctiformes ou atteignant l'étendue d'un haricot, la majorité d'entre eux sont cependant lenticulaires, d'un brun foncé et légèrement saillants. On en compte six ou huit sur la face, une quinzaine sur les épaules et le dos, cinq ou six sur la face antérieure du tronc ; enfin on en retrouve trois ou quatre sur les membres inférieurs. Ces nævi, non recouverts d'un enduit séborrhéique, sont bien distincts des verrues séborrhéiques que nous avons eu l'occasion de voir sur d'autres malades atteints de la même Dystrophie papillaire et pigmentaire.

Au dire du malade, il aurait toujours eu des nævi nombreux, mais depuis quelques semaines, ceux-ci auraient pris un développement évident, tant en étendue qu'en couleur et même en nombre.

Les *antécédents* de cet homme sont les suivants : Sa mère est morte d'une maladie de cœur. Son père est mort à l'âge de 56

ans d'un « ulcère de l'estomac » ; il a vomi pendant de longues années, et du sang à plusieurs reprises; il avait beaucoup maigri. Dans ces conditions, on voit qu'il y a de fortes présomptions pour qu'il se soit agi d'un cancer. Pas d'autres renseignements importants sur les ascendants et les collatéraux.

Lui-même a joui d'une exellente santé jusqu'en 1886, époque à laquelle il est parti pour le Tonkin, dans la légion étrangère. Au bout d'un mois de séjour, il prit la fièvre typhoïde et resta deux mois à l'hôpital. Trois mois après, il aurait eu des accès de fièvre intermittente qui furent traités par la quinine, à la dose quotidienne d'un gramme à un gramme cinquante.

En juillet 1888, au retour d'une reconnaissance, il fut pris d'un accès pernicieux, caratérisé par une perte de connaissance qui dura une demi-journée et des vomissements. On le traita dix jours par la quinine.

A partir de ce moment, il a continué à souffrir de vomissements et de douleurs d'estomac pour lesquels il fut renvoyé à son corps en Algérie, puis rapatrié. Depuis quatre ans qu'il est de retour en France ,les vomissements n'ont pas manqué un seul jour de se produire jusqu'en décembre 1894, sauf deux ou trois fois où il y a eu des interruptions de peu de jours, et notamment une interruption de huit jours, à la fin de l'année dernière. Les vomissements sont alimentaires et surviennent régulièrement trois heures et demie après les repas ; le plus souvent ils sont précédés de régurgitations acides. A trois reprises, la dernière fois en décembre, il a rendu des matières couleur chocolat après avoir absorbé du lait. Jamais il n'a observé de mélæna. Dans ces conditions il n'a pu se livrer à aucun travail suivi, il a fait de nombreux séjours dans les hôpitaux, notamment au Val-de-Grâce, dans le service de M. du Cazal, d'août à décembre 1892. On lui reconnut à ce moment, dit-il, une « induration de la partie antérieure de l'estomac » ; on lui administra divers remèdes, sans aucun succès. Depuis trois ans, il s'est mis absolument et exclusivement au régime lacté. Quant à l'état de la nutrition, on peut en juger par les renseignements suivants : en

1886, à son départ, il pesait 80 kilog.; en 1889 et encore en 1892, 61 kilog. ; actuellement il pèse 69 kil. 500.

La dystrophie cutanée a débuté au milieu du mois de décembre dernier, c'est-à-dire il y a à peine deux mois, et cela presque en même temps aux différentes régions atteintes ; le malade s'est aperçu d'abord qu'il n'arrivait pas à se nettoyer le cou, lequel présentait constamment une teinte crasseuse. Les papillomes ont commencé à se développer à la même époque.

L'*examen des viscères* révèlent l'intégrité du cœur et des poumons. Le ventre est d'aspect normal comme volume et forme, il n'est pas douloureux au palper, sauf à l'épigastre où une pression profonde réveille une légère sensibilité. L'estomac présente une dilatation qui n'est pas extrême ; à la percussion, sa sonorité est un peu trop étendue ; on produit facilement le clapotage jusqu'à deux ou trois travers de doigts de l'ombilic. On ne perçoit pas de tumeur au palper ; il est possible qu'il y ait un peu de résistance de la paroi stomacale, une induration légère, mais le fait manque de netteté.

Le foie est de volume normal, ne dépasse pas les fausses côtes. En revanche, la rate est hypertrophiée et sa matité mesure au moins 13 centimètres dans sa plus grande étendue.

Le symptôme physique le plus remarquable et une *adénopathie sus-claviculaire gauche.*

Tandis que les ganglions ne sont perceptibles dans aucune autre région, on trouve au-dessus de la clavicule gauche et près du sterno-mastoïdien, un groupe de quatre ganglions du volume d'une petite noisette ou d'une amande, mobiles, indolents, assez durs. Ce paquet forme une saillie légère mais appréciable à la vue.

Pendant le séjour du malade dans le service, on a constaté les vomissements quotidiens et réguliers de lait imparfaitement digéré, les régurgitations et les douleurs après les repas. Le bicarbonate de soude, après le repas diminue un peu la sensation douloureuse. Le sommeil est léger. Il n'y a pas de troubles nerveux, notamment pas d'asthénie ou d'abattement marqué. Les

urines sont normales comme quantité, de couleur foncée, mais elles ne contiennent ni sucre ni albumine ; l'urée est diminuée.

A l'époque où J. Darier publiait cette observation (14 février 1895), le début de la dermatose étant de date encore récente, l'ensemble symptômatique devait nécessairement être incomplet.

Aussi, au mois de mars 1896, sur les conseils même de Darier, j'avais entrepris des recherches, heureusement couronnées de succès, pour retrouver W.., afin de nous rendre compte de l'évolution de la dermatose pendant les treize mois qui venaient de s'écouler. L'état de ce malade s'étant beaucoup modifié, j'ai pensé qu'il méritait, par cela même, le complément de description qui suit.

Observation I bis (personnelle)

Suite de l'observation I

W... avait quitté le service de M. Besnier vers la fin de février 1895 « parce qu'il se trouvait mieux. »

Cette amélioration subsista près de cinq mois pendant lesquels il pouvait chaque jour faire de petites promenades à pied sans éprouver de fatigue.

Au mois de juillet, les douleurs d'estomac étant redevenues plus vives et les vomissements ayant reparu, il entre au Val-de Grâce où il reste en traitement durant 43 jours, d'abord dans le service de M. Robert, puis dans celui de M. Vaillard. On lui

reconnaissait à ce moment, dit-il, « une ulcération de l'estomac » et on ajoutait qu'il « devait avoir quelque chose du côté des capsules surrénales ». Pour apaiser les troubles gastriques on l'a alimenté, pendant toute la durée de son séjour, presque exclusivement avec du képhyr et on a constaté qu'il avait, à la suite de ce régime, augmenté de huit livres dans les vingt et un derniers jours. Entre temps, on lui avait excisé sur divers points plusieurs papillomes qui le gênaient par leur longueur.

A sa sortie du Val-de-Grâce, les phénomènes gastriques sont presque complètement disparus : il peut « manger comme tout le monde » sans éprouver de douleurs ; il n'a plus de vomissements.

Pendant les mois qui suivent, le mieux persiste. W... fait de plus longues promenades : son état de santé lui permet même de « passer la journée à Saint-Cloud sur la fête ».

Au mois de décembre, une rechûte, qu'il attribue à des ennuis de famille, se produit et l'oblige à se mettre au lit. A partir de ce moment jusqu'au mois de mars, son état ne fait qu'empirer. Les vomissements et les douleurs font leur réapparition. L'amaigrissement devient considérable, la faiblesse augmente, et W... qui ne reste plus levé que quatre ou cinq heures par jour, peut à peine marcher.

A la fin de févriér l'état général est encore plus mauvais. Les vomissements redeviennent noirâtres ; ils se montrent presque journellement plusieurs heures après l'ingestion d'aliments (deux ou trois heures après un repas ordinaire et cinq heures après absorption de lait). Au début du mois de mars, ils apparaissent même à jeun.

Mais pendant tout ce laps de temps, la souffrance terrible, consécutive aux repas, a été le symptôme le plus pénible pour W... Pour la calmer, il se faisait lui-même, tous les deux jours, avec de l'eau bouillie, un lavage d'estomac (ces jours-là il n'avait pas de vomissements). Cette douleur siégeait à l'épigastre, s'irradiant aux lombes pendant le décubitus ; elle manquait quand l'estomac était vide et était bien moins violente

après un repas composé seulement de lait. Aussi pour ce motif, W... s'est-il soumis depuis le mois de décembre à la diète lactée qu'il n'a interrompue qu'à de rares intervalles, pour essayer vainement de reprendre l'alimentation normale.

C'est dans cet état de cachexie marquée que je retrouve notre malade le 10 mars 1896.

Etat du malade au 10 mars. — Ce n'est pas seulement l'état général qui s'est modifié durant les treize mois où nous avons perdu de vue W...; la dermatose, de son côté, a évolué: elle a envahi de nouveaux territoires cutanés, et les muqueuses, jadis indemnes, ont été atteintes par le processus morbide.

La face a pris une teinte bistre foncé qui donne au malade l'aspect d'un asiatique et d'un vieillard (1). La dystrophie notée au menton par Darier s'est accentuée d'une façon très sensible, mais en conservant son caractère de « maroquin grossier » (Darier) ; elle ne frappe pas la vue tout d'abord parce qu'elle est masquée par la barbe, que W... a laissé pousser (2).

Au cou, la pigmentation seule présente de légères modifications : elle s'est accrue et a pris une teinte gris de fer.

Sur le sternum, on voit des macules rougeâtres, de la grosseur d'une lentille, que le malade considère comme « des cicatrices d'excroissances qui sont tombées spontanément ».

Les mamelons font une saillie de deux centimètres directement en avant. Ils sont très rugueux et durs au toucher.

A l'ombilic, la dystrophie est restée stationnaire. On y distingue une petite cicatrice blanche, vestige d'une longue végétation excisée pendant le séjour au Val-de-Grâce. La pigmentation occupe toute la région ombilicale sur une surface d'un décimètre carré ; elle a une teinte gris-pâle.

Dans le dos, les excroissances et les nœvi se sont multipliés. Une quinzaine de ces nœvi sont absolument plats et de couleur noir d'ébène.

(1) Voy. planche IV, fig. 3.
(2) On verra plus loin pourquoi je relève ce détail.

Aux organes génitaux (1), l'état verruqueux est devenu très marqué et la pigmentation a passé du brun au noir (comme une peau de nègre). En même temps qu'elles s'aggravaient, les lésions se sont élargies : elles occupent toute la région pubiennne, le pénis, le scrotum et franchissent le pli génito-crural pour descendre sur la face interne des cuisses en forme de papillon. La peau du scrotum présente des plis sinueux qui lui donnent l'aspect de circonvolutions cérébrales minuscules.

A l'anus (2), même aggravation et même extension des lésions. On y voit la trace de deux végétations excisées. Actuellement les excroissances restantes présentent deux types : au centre, près de l'orifice anal, elles sont longues et roses ; à la périphérie, elles sont courtes, vallonnées et de couleur grise.

La région sacrée, immédiatement au dessus de l'extrémité supérieure de la rainure interfessière, sur un espace triangulaire de vingt centimètres carrés environ, a un aspect curieux : elle donne à la vue, comme au toucher, l'impression de la peau de rhinocéros.

La partie des fesses qui touche à la rainure est rugueuse, grise, légèrement saillante et parcourue en tous sens par des sillons peu profonds.

Aux cuisses, on aperçoit par endroit des petites végétations.

Les jambes et les pieds sont restés indemnes.

L'état des aisselles ne s'est guère modifié dans son ensemble (3). Mais, à la partie postérieure de l'aisselle gauche, il s'est développé depuis deux mois une végétation qui a atteint la grosseur d'une noisette : ses éléments constitutifs, écailles aplaties à bord dentelés, s'imbriquent, simulant ainsi un artichaut ; le pédicule est très court et étroit. A la partie antérieure de l'aisselle droite on voit une petite cicatrice due à l'excision d'un *molluscum pendulum*.

(1) Voy. planche III, fig. 2.
(2) Voy. planche III, fig. 1.
(3) Voy. planche IV, fig. fig. 3.

Aux épaules et aux bras, la dermatose a, au contraire, fait des progrès assez marqués : il y a une véritable éruption de petites verrucosités isolées les unes des autres. Mais l'aggravation est encore bien plus manifeste aux mains.

La face palmaire (1) a un aspect tout à fait caractéristique. Elle est d'un blanc livide. Les crêtes papillaires sont hypertrophiées et dentelées, figurant ainsi une étrille. Lorsque le malade frotte sa paume sur un morceau d'étoffe, on perçoit le même bruit que produirait un grattoir. Cette hypertrophie des crêtes papillaires est à peine prononcée aux éminences thénar ; elle est plus marquée à la paume même et aux éminences hypothénar ; mais c'est sur la face palmaire des phalanges qu'elle atteint son plus grand développement (près de deux millimètres de hauteur). — A l'extrémité des phalangettes, on voit par places des petites taches irrégulières de couleur brun foncé, qui sont vraisemblablement dues à des suffusions sanguines (2). W... se plaint d'une sensation de sécheresse insupportable des mains.

Sur la face dorsale des mains, les verrues se sont multipliées et les élevures mamelonnées sont devenues acuminées.

Les ongles des deux mains sont atteints d'onychose, excepté celui de l'annulaire droit. Cette onychose est surtout prononcée aux deux index et au médius gauche ; ce sont ensuite les deux pouces qui sont le plus lésés. W... prétend que ces altérations « sont survenues à la suite de maux blancs » qu'il aurait eus successivement à tous les doigts, sauf à l'annulaire droit.

Les cheveux subissent, eux aussi, l'effet de la dystrophie générale. Ils sont devenus secs et cassants, donnant au toucher la sensation de crins. Ils tombent peu spontanément, mais ils cèdent dès qu'on exerce une légère traction. La peau du cuir chevelu ne présente rien d'anormal.

Cette chûte pilaire se retrouve aux paupières, dont tous les

(1) Voy. planche IV, fig. 4.

(2) On verra plus loin qu'au 20 juin cet état ne s'était aucunement modifié.

cils sont tombés, aux aisselles, au pubis, et au pourtour de l'anus.

En revanche les sourcils sont intacts de même que la barbe et la moustache. (1)

Les muqueuses qui, à part l'état un peu villeux de la langue noté par Darier, étaient saines il y a treize mois, sont aujourd'hui lésées plus ou moins profondément.

La langue, lorsqu'on l'amène au dehors de la cavité buccale, montre, sur la face dorsale, un sillon médian profond qui la parcourt en entier. Sur ce grand sillon viennent s'étager perpendiculairement cinq petits sillons d'un demi centimètre de longueur chacun ; quatre de ceux-ci occupent exclusivement le côté gauche ; le plus reculé, proche du V lingual, s'étend à gauche et à droite de la ligne médiane. — Un examen minutieux permet de constater que la surface dorsale de la langue est formée par une multitude de petits cercles rosés d'un diamètre d'un millimètre environ, qui représentent l'extrémité libre d'autant de petits cylindres d'une élévation moyenne de trois millimètres. Ces cylindres sont adhérents par leur base, debout les uns contre les autres, comme des roches basaltiques ; ils se laissent écarter facilement. Lorsqu'on regarde à la loupe leur extrémité libre, on aperçoit sur la surface plane rosée une dizaine de très petits points de couleur vermillon.

Les gencives sont envahies par des végétations papillomateuses sessiles d'un rose laiteux. Les lésions sont plus marquées aux gencives supérieures qu'aux inférieures et du côté gauche que du côté droit. Devant les incisives, elles atteignent un demi-centimètre de longueur ; elles sont plus courtes au niveau des petites molaires, et devant les canines elles n'ont qu'un faible développement. En général la végétation débute au niveau du collet de la dent, puis elle envahit peu à peu toute la gencive en même temps qu'elle s'allonge de façon à recouvrir en partie la dent.

(1) Cette intégrité de la barbe et des sourcils ne s'est pas maintenue longtemps.

Le palais, la portion muqueuse des lèvres présentent un semis granuleux, légèrement végétant par places. Le pharynx est intact.

Au pourtour des orifices extérieurs des fosses nasales sont apparues quelques petites verrucosités. Dans les narines même, on aperçoit à une profondeur de deux centimètres environ des végétations rouges lie de vin, en forme de choux-fleurs. — Dans la narine gauche, elles forment une masse de près d'un centimètre de diamètre s'implantant sur la cloison ; un peu au dessous plusieurs petites végétations forment un cercle complet. Dans la narine droite, la masse végétante n'a guère qu'un demi centimètre; elle s'implante également sur la cloison.

Sur la conjonctive, la dystrophie papillaire commence à apparaître : un semis granuleux très fin se montre sur la conjonctive oculaire à l'angle interne de l'œil.

Je n'ai rien à ajouter au sujet de l'état général, puisque j'en ai parlé précédemment. Je dois cependant noter que l'on constate, à l'inspection, l'accroissement énorme du ganglion sus-claviculaire gauche, qui fait une saillie du volume d'une mandarine ; il est très douloureux spontanément par moments, mais indolent à la palpation. A l'aine est apparue une chaîne ganglionnaire douloureuse aussi quelquefois. Rien à noter du côté de la sensibilité.

En présence d'un état aussi grave je persuade à W... d'entrer dans le service de M. Mathieu (1) à l'hôpital Andral. Il accepte et y est admis le 13 mars.

14 mars. — On procède à l'examen du chimisme stomacal (2) de W... Les résultats de cet examen sont consignés dans le tableau suivant :

(1) J'adresse ici mes remercîments les plus sincères à M. Mathieu qui a bien voulu, à ma demande, recevoir le malade dans son service pour analyser son suc gastrique.

(2) L'analyse a été faite par mon ami le Docteur Richaud, interne en pharmacie du service.

REPAS D'EWALD[a] — LAVAGE PRÉALABLE

Liquide extrait au bout d'une heure = 380 cmc.

Acidité = 1,21 °/oo	Volume de l'estomac[b] = 530
Analyse :	Réactions :
T[c] = 394	Vert brillant[k] — légère
H[d] = 08	Liqueur de Fehling[m] — marquée
C[e] = 146	Liqueur d'Uffelmann[n] — marquée
F[h] = 240	
C+H[i] = 146 + 08 = 154	

(*a*) 60 gr. de pain et 250 gr. de thé léger.
(*b*) Au bout d'une heure.
(*c*) Chlore total.
(*d*) Acide chlorhydrique libre.
(*e*) Chlore en combinaisons organiques.
(*h*) Chlorures fixes.
(*i*) Chlorhydrie.
(*k*) HCl libre.
(*m*) Peptones.
(*n*) Acide lactique.

En se basant sur les données de cette analyse et après un examen minutieux du malade, M. Mathieu fait le diagnostic de *carcinose stomacale greffée sur un ulcère.*

Sur la demande de W..., on lui prescrit, comme alimentation du képhyr et du lait. — Il pèse à ce moment 54 kilogs.

Du 20 au 30 mars. — Légère amélioration dans l'état général. La pigmentation s'atténue un peu. Le malade a augmenté de deux kilogs. — On lui fait un *petit lavage* tous les deux jours (le liquide rendu est propre), suivi de gavage avec de la poudre de viande et du lait.

7 avril. — Depuis deux jours le liquide rendu au lavage est brunâtre. Les douleurs sont très violentes et s'accompagnent d'une recrudescence de la pigmentation. — Il ne boit plus qu'un tre de lait par jour et ne veut plus de képhyr. — Il a diminué d'un kilog. — Il demande à être opéré.

14 avril. — Amélioration avec le *cannabis indica.*

Du 15 avril au 20 mai. — Alternatives de recrudescence et

de rémission. — Il quitte l'hôpital Andral le 18 mai et est transféré à l'hospice de Bicêtre dans le service de M. Chaput.

20 mai (1). — Poids du malade avant d'être opéré : 52 kilogs.

Opération par M. Chaput qui pratique une laparatomie médiane. — Il trouve une tumeur cancéreuse inopérable ; il se contente de faire une *gastro-entérostomie*.

Du 20 mai au 8 juin. — Disparition des vomissements et des douleurs épigastriques.

Alimentation pendant les jours qui suivent l'opération : deux litres de lait et un litre de bouillon.

Depuis le début de juin, il prend en outre 500 gr. de viande crue par jour, un peu de pain et un peu de viande cuite.

8 juin. — W... sort de l'hospice de Bicêtre pour rentrer à son domicile.

20 juin (2). — Depuis sa sortie de Bicêtre, il n'a plus de vomissements, mais il a un peu d'oppression après le repas. Depuis deux jours il éprouve une sensation de brûlure à l'épigastre vers six heures du soir.

Son alimentation se compose de viande crue, lait, poisson, œufs, et d'une faible quantité de pain.

La dermatose présente quelques modifications importantes depuis l'examen du 10 mars : les cheveux sont tombés en grand nombre laissant voir le cuir chevelu envahi par la dystrophie ; *les poils de la barbe et de la moustache, à part une dizaine, sont tous tombés spontanément.* Dans le dos une macule noire, légèrement plissée, résulte, dit W..., « de la chute spontanée d'un *molluscnm pendulum*, qui était devenu tout noir » (pendant son séjour dans le service de M. Chaput qui a constaté le fait).

L'ombilic a été enlevé pendant l'opération. Sur la ligne médiane de l'abdomen, on voit, à sa place, une cicatrice rosée de dix centimètres de longueur.

(1) Je dois les quelques renseignements qui suivent à l'obligeance de M. Chaput, ainsi qu'à celle de son interne provisoire, M. Cochemé.

(2) Renseignements recueillis personnellement.

L'état de W.., tel que nous venons de le voir décrit dans cette observation, représente le type à peu près parfait de la Dystrophie papillaire et pigmentaire.

Les observations suivantes ne s'écarteront guère de ce tableau symptômatique que par des différences de détail généralement sans importance.

Observation II (Pollitzer) (1)

Madame L., 62 ans, admise en juillet 1884 à la clinique du docteur Unna, ni tuberculeuse, ni syphilitique. A toujours joui d'une excellente santé. L'affection pour laquelle elle consulta le docteur Unna datait d'environ huit semaines et avait envahi presque simultanément toutes les régions atteintes. Il y eut au début partout, excepté sur les mains, une légère sensation de picotement qui cessa au bout de peu de jours. Au niveau des commissures labiales, l'affection débuta comme une simple fissure ou crevasse et fut d'abord considérée comme telle par la malade.

Etat. — La maladie atteint les extrémités supérieures, le cou, la bouche, une partie du tronc et des régions génito-crurales.

La peau des mains est en général d'une coloration brun-sale. Sur le dos des mains, il y a des taches d'un gris bleuâtre, un peu plus foncées le long du trajet des veines. — Les mailles normales du derme sont très proéminentes, un peu convexes et présentent un reflet vitreux. Quelques unes d'entre elle présentent plusieurs points brillants correspondant aux divisions plus fines des mailles du derme. Les plis naturels sont très marqués ; la peau de la main semble être trop large. Sur le dos des premières phalanges des pouces existe une tache de la grandeur d'un shilling, au niveau de laquelle la coloration sale et la saillie des mailles du derme est particulièrement marquée et donne à la tache

(1) *Atlas international des maladies rares de la peau* (publié par Unna, Malcolm Morris, Leloir et Duhring), fascicule IV.

l'aspect d'une verrue plate diffuse. Toute la peau de la main est rude et élastique. Les paumes des mains sont un peu plus foncées qu'à l'état normal, leurs sillons et leurs plis sont fortement marqués et la peau offre une consistance dure, rude et épaissie.

Au niveau de la face antérieure du tiers inférieur de l'avant-bras, cette *discoloration* (1) particulière est très frappante et l'on voit de nombreuses petites taches brunes rappelant les éphélides. A la face dorsale des avant-bras la *discoloration* est surtout marquée au-dessus et le long du trajet des veines. Sur les bras, il existe plusieurs verrues lenticulaires qui se seraient développées récemment.

Le cou est comme entouré par une bande d'un gris sale qui envoie des prolongements irréguliers, en bas vers le sternum, les clavicules, les épaules et les omoplates, et en haut vers la face. La peau ici présente des modifications analogues à celles que nous avons décrites au niveau des mains, mais à un degré beaucoup plus prononcé. Quelques unes des mailles du derme font saillie au-dessus du niveau général presque comme des papilles, d'autres sont plus plates, et l'ensemble se réunit pour constituer une surface diffuse *discolorée*.

L'on constate des modifications semblables au niveau des deux aisselles et sous les deux seins ; mais ici la coloration est plutôt d'un gris blanchâtre.

Sur le ventre on constate quelques bandes horizontales indiquant une origine analogue.

Les plis génito-cruraux et les grandes lèvres présentent des modifications semblables à un degré prononcé. Toute la région présente une *discoloration* grisâtre, et l'on trouve des saillies verruqueuses diffuses d'un gris blanchâtre pouvant atteindre l'étendue d'un florin sur le côté droit de la vulve.

(1) J'ai conservé les termes *discoloration* et *discolorer* qui n'ont pas leur équivalent en français. Ils marquent une modification de la couleur normale d'un tissu ou d'un organe. Par exemple, un tissu blanc normalement se discolore en brun, en noir, etc.

Il y a une légère apparition de l'affection sur le menton et les deux oreilles.

Au début, la langue et la bouche ont été douloureuses. La moitié antérieure de la portion osseuse du palais est couverte de granulations rappelant de petites verrues vénériennes, mais plus douces au toucher que celles-ci. Quelques plaques saillantes de même nature existent au niveau de la moitié postérieure du palais. La face dorsale de la langue, en particulier au niveau de la ligne médiane, est couverte d'excroissances condylomateuses plus ou moins proéminentes, le processus morbide respectant seulement une mince bande de chaque côté, s'étendant de la partie postérieure de la langue jusqu'à environ deux millimètres de sa pointe. Les bandes latérales sont indemnes de saillies, lisses et d'une coloration d'un blanc bleuâtre ; au niveau des deux bords, là où elles pénètrent dans la région affectée, il existe de nombreuses petites excroissances papillomateuses discrètes.

Sous la plaque du ratelier des dents artificielles, les dépressions des dents sur le maxillaire inférieur sont occupées par des saillies papillomateuses analogues.

Un état semblable s'observe sur la muqueuse de la lèvre supérieure et s'étend au niveau de un millimètre au delà de la commissure labiale, sous forme d'une masse grisâtre proéminente.

Evolution et traitement. — Les excroissances des commissures labiales furent enlevées au moyen du bistouri pendant l'anesthésie chloroformique, l'incision s'étendant loin dans les tissus sains. Les surfaces furent réunies au moyen de sutures et guérirent bien, laissant après elles de bonnes cicatrices linéaires. Malgré un traitement énergique au moyen de l'emplâtre à l'acide salicylique et au *cannabis indica*, l'affection, au bout de quatre semaines, n'avait subi aucune modification au niveau des autres points.

Sous les seins, là où l'on employa une pommade sulfureuse, la coloration foncée a pâli en partie et l'épiderme paraît moins épais. Au niveau des aisselles se sont développées deux excroissances nettement séparées l'une de l'autre par des plis profonds.

La malade quitta la Clinique légèrement améliorée mais nullement guérie. Après une période de médication empirique, la malade s'adressa, trois mois après avoir quitté la Clinique du docteur Unna, au docteur Michael, auquel je suis redevable des notes relatives à l'évolution ultérieure du mal.

A cette époque, l'état général de la peau était à peu près le même que celui relaté plus haut. Sur la muqueuse buccale, les excroissances étaient peut-être plus larges. Au niveau des commissures labiales, où se voyait la cicatrice de l'opération, les excroissances ne s'étaient pas reproduites. L'on constatait un léger degré d'œdème malléolaire.

Le traitement adopté actuellement consista dans l'excision intermittente de l'excroissance buccale, au moyen de ciseaux courbes, et dans la cautérisation des surfaces d'excision au moyen de l'acide chromique dilué. Les lésions des mains et des autres régions furent traitées au moyen d'onctions journalières avec le savon mou, suivies de lavages avec une solution de soude.

Sous l'influence de ce traitement la *discoloration* et l'épaississement diminuèrent d'une façon marquée, et la peau des mains reprit une apparence à peu près normale. — Toutefois, le docteur Michael pense que ce résultat favorable fût dû moins au traitement qu'à ce fait que l'affection avait suivi son cours ; car, dans la bouche, les petites tumeurs étaient en train de disparaître même là où on ne fit aucune application locale.

L'amélioration de l'état de la peau et de la bouche fut progressive, et à la fin de février 1890, la malade se trouva bien en ce qui concerne l'affection de la peau et des muqueuses. Mais à cette époque l'œdème des pieds augmenta, et la malade se plaignit d'une grande faiblesse. Des examens répétés de l'urine n'y firent constater rien d'anormal, mais sa quantité journalière était au-dessous de la normale. Depuis environ le commencement de février, l'oligurie et l'anasarque augmentèrent graduellement ; il apparut un météorisme considérable, combiné avec un peu d'ascite. La quantité d'urine diminua constamment (celle-ci continuant à ne renfermer ni albumine ni éléments rénaux morpho-

logiques) jusqu'à ce que, le 8 avril, il survint une anurie complète et que le 14 avril la malade mourut d'insuffisance cardiaque, sans aucun phénomène urémique.

L'autopsie ne fut pas permise. Le diagnostic des docteurs Michael et Bulau, appelés en consultation, fut : *Carcinôme latent.*

Nous trouvons dans l'observation de Pollitzer les mêmes localisations de la dermatose, et le même état général que dans l'observation I^{bis}. Mais ici, les lésions des muqueuses sont beaucoup plus prononcées. De plus, les oreilles sont légèrement atteintes par le processus morbide (localisation fréquente, comme nous le verrons plus loin); mais en revanche, la muqueuse pituitaire est indemne. Pollitzer ne faisant, dans sa description, aucune mention de l'ombilic proprement dit, ni de la région anale, il y a lieu de supposer qu'ils n'étaient pas lésés.

Observation III (Janovsky) (1)

S. J., 42 ans, travailleur de hauts fourneaux, marié, entré le 10 mai 1889 dans ma clinique. L'anamnèse nous apprend les faits suivants. Le père du patient estmort d'un traumatisme ; sa mère est morte de phtisie il y a deux ans. Six de ses frères et sœurs vivent, sont parfaitement bien portants et ne présentent aucun signe d'affection cutanée. Six frères et sœurs moururent très jeunes d'affections inconnues du malade. Il est père de trois enfants bien portants.

Le malade souffre depuis 25 ans de troubles digestifs mal défi-

(1) *Atlas international des maladies rares de la peau* (publié par Unna Malcolm Morris, Leloir et Duhring), fascicule IV.

nis. — Il faut noter que le malade fut employé longtemps dans une fabrique d'ustensiles de ménage en fer, pour peindre avec du goudron lesdits objets de ménage. A cette époque, il fut atteint de vomissements, de perte d'appétit et d'ictère assez prononcé. Ces accidents se sont fréquemment reproduits depuis lors. En dehors de cela, le malade était toujours bien portant. Il travaille maintenant dans une fabrique d'objets émaillés où, depuis 18 ans, il est occupé près d'un fourneau et surveille aussi l'émaillage des objets.

La tâche du malade consiste à mettre dans le four les ustensiles émaillés, puis à les retirer après les avoir préalablement recouverts de la couche d'émail nécessaire. Le malade dit que cet émail est composé de soude, d'étain, d'alun, de borax et de terre siliceuse. D'autres ouvriers sont également occupés à la même besogne dans cette fabrique, et le malade a constaté aussi chez eux des pigmentations à la face et aux mains, mais sans qu'elles fussent accompagnées d'autres accidents cutanés. Le malade travaille vêtu légèrement et s'occupe du chauffage du four et de la conservation de la température nécessaire.

Il vit survenir les premières pigmentations à la face, aux mains, aux creux axillaires et autour du nombril ; à part cela, la peau était complètement normale en ces points. Ce n'est qu'en février 1889 que le malade éprouva de vives démangeaisons, surtout dans le dos, aux mains et à la face interne des cuisses. Une pommade que lui prescrivit un médecin fit disparaître ces démangeaisons ; mais alors apparurent les lésions de la cavité buccale, qui furent accompagnées d'une sensation de rudesse et de gonflement de la muqueuse. Au niveau des mains, le malade éprouva une sensation de brûlure et des modifications de la sensibilité, comme si la peau était recouverte d'une fourrure ; en même temps, il commença à se plaindre de douleurs autour de l'anus.

Le malade a l'habitude de prendre une assez grande quantité de bière (environ 6 litres par jour), et est un grand fumeur.

Etat actuel. — Le malade est grand, solidement bâti, son

squelette est fort ; il a une bonne musculature, son tissu cellulaire est riche en graisse. Température 37°5. Les organes thoraciques paraissent sains à l'examen physique. Les bruits du cœur au niveau de la valvule mitrale sont sourds. L'urine est normale ; il en est de même du système nerveux, des organes des sens, des réflexes cutanés et musculaires.

Au premier abord, on est frappé par la pigmentation anormale de la peau du sujet. D'une façon générale, son teint est foncé ; ses cheveux, ses sourcils, ses poils du pubis sont également colorés en brun foncé. La face présente une teinte sombre légèrement jaunâtre. Au cou la pigmentation augmente. Aux régions supérieures du cou, cette pigmentation est brun foncé ; aux régions inférieures elle prend une coloration d'un gris brunâtre. Au niveau du col de la chemise, il n'y a pas de pigmentation, mais simplement un état un peu plus foncé de la coloration de la peau normale. Au niveau des deux aisselles et au niveau de la ceinture il y a de nouveau une forte pigmentation, surtout autour du nombril. Dans les hypocondres, la coloration est très brune, tandis que, en se rapprochant du rachis, la pigmentation est très prononcée, d'une teinte noir foncé en quelques points. Au niveau du pli des coudes, la pigmentation diminue beaucoup et fait place à la teinte jaunâtre qui constitue le ton général du malade. La face dorsale des mains est très pigmentée; leur face palmaire l'est beaucoup moins, et même la paume des mains proprement dite et la face interne des doigts sont remarquablement pâles, et cette pâleur tranche sur la forte pigmentation ambiante. Au niveau des extrémités antérieures, il n'y a pas de pigmentation ; la coloration de la peau est ici d'un jaune pâle et se rapproche du ton général de la peau du sujet. Mais l'examen détaillé de la surface cutanée présente des modifications remarquables et intéressantes que nous allons étudier.

D'une façon générale, on peut dire que les modifications du pigment se confondent avec les altérations de la surface cutanée, tandis que, au niveau des régions normalement pigmentées, la surface cutanée ne présente pas de modifications particulières.

Si nous suivons depuis la tête ces différentes modifications, nous trouvons d'abord, au niveau d'une surface grande comme la paume de la main située à la région frontale gauche, une surface cutanée rude, un peu inégale et en partie très légèrement papillomateuse. Les papilles sont en partie très prononcées, presque filiformes, tandis qu'en d'autres points il se montre de petites saillies mamelonnées s'élevant assez notablement au-dessus du niveau de la peau. Au niveau de la limite des cheveux, la coloration de la peau est d'un brun foncé, principalement aux tempes.

D'une façon générale, la distribution du pigment n'est pas régulière, mais elle est distribuée par taches de tonalité différente, des îlots foncés isolés présentant à leur périphérie une coloration plus foncée, très nette. On constate aussi par place une coloration plus forte de la surface des papilles. Aux paupières, l'apparence papillomateuse de la peau se montre également; sa surface paraît plissée, semée de grandes et petites papilles devenant plus nombreuses vers le bord des paupières, où elles se transforment subitement en sortes de végétations disposées en forme de peigne qui atteignent en certains points, en particulier au niveau de l'angle interne de l'œil, une hauteur de 5 millimètres. Les cils sont tombés en majeure partie.

La conjonctive gonflée, très injectée, paraît couverte en certains points de petites excroissances papilliformes.

La peau des joues est lisse, la barbe rare, et ce n'est qu'au menton que se montre çà et là disséminé le papillome plat.

Les sillons naso-labiaux sont normaux. Ce n'est qu'au niveau des insertions des ailes du nez que se montrent des papillomes isolés qui, au niveau du bord libre du nez, du septum et de la partie moyenne de la lèvre supérieure forment des groupes saillants, prononcés, confluents par places. La peau des pavillons des oreilles est normale. Dans les conduits auditifs externes, il y a de nombreux papillomes isolés ou groupés.

Au cou, aussi bien en avant qu'en arrière, la pigmentation est gris brun, ardoisée par places et très accentuée ; la peau est rude et sillonnée par des plis épais, en général obliques. Les plis

principaux sont coupés par des plis plus petits, transversaux, et se croisant dans les directions les plus variées. La coloration des espaces limités par ces plis est plus prononcée ; mais dans la profondeur de ces plis, comme on peut le constater en écartant ces espaces, la pigmentation diminue et prend une teinte plus pâle. Presque au niveau de chacun de ces espaces, on voit s'élever de petits papillomes, mélangés çà et là de petites verrues recouvertes d'une couche cornée assez épaisse.

La peau de la poitrine et du ventre ne présentent pas de modifications aussi accentuées ; seuls, les deux mamelons présentent une surface finement papillomateuse.

Au niveau de la peau des aisselles, nous retrouvons la coloration intense avec aspect mamelonné de la surface cutanée comme nous venons de la décrire au cou. Seulement ici, les plis sont plus accentués et les excroissances papillomateuses plus saillantes qu'au niveau du cou.

Le nombril fait une forte saillie, sous forme d'une masse papillomateuse semi-globulaire fortement pigmentée. Autour de la ceinture existe une bande foncée dont toute la surface est légèrement plissée.

Aux bourses, à la face interne des cuisses, surtout au voisinage des organes génitaux, on constate le même aspect ; ici encore, la peau est fortement pigmentée, et présente un aspect mamelonné, par suite de l'hyperplasie de ses couches supérieures ; ici encore la division en territoires par des sillons se rencontre ; mais les sillons sont moins prononcés et plus clairs. L'on trouve aussi sur le scrotum des papillomes assez prononcés.

C'est au niveau de la région péri-anale que l'aspect décrit précédemment est le plus accentué. Des crêtes élevées, recouvertes d'excroissances papillomateuses fortement pigmentées, s'étendent concentriquement disposées d'une façon étoilée vers l'anus. Entre les plis radiés principaux, la peau est divisée par de nombreux sillons secondaires, et au niveau des espaces qui séparent ces sillons, l'on trouve de petits papillomes qui ne se réunissent que par places pour former des tumeurs plus grosses

variant du volume d'une tête d'épingle à celui d'un pois. La peau du périnée présente des modifications analogues.

Au niveau des plis des coudes, la peau présente une coloration grise et recouverte d'excroissances mamelonnées analogues.

Aux deux avant-bras, les plis de la peau paraissent seulement plus accentués dans ses deux tiers inférieurs, et des excroissances très peu prononcées lui donnent seulement un aspect rugueux.

Au niveau de la face dorsale des mains, l'aspect papillomateux est plus accentué ; ici, la couche cornée de l'épiderme est assez épaissie et recouvre en couches épaisses le papillome. Cette couche cornée est également très prononcée sur le pouce et sur les autres doigts. Mais au niveau des bords radiaux et cubitaux de la main, la pigmentation de la face dorsale des mains diminue beaucoup. Le reste de la peau des mains est pâle, mais la couche cornée palmaire est très épaissie et rappelle par son accroissement le *Kératome diffus*.

Aux bras et aux extrémités inférieures, la peau ne présente pas de modifications particulières. Les creux poplités ne sont pas pigmentés. Mais, à la face dorsale des pieds, l'on retrouve à un degré peu prononcé l'aspect que nous venons de décrire à la face dorsale des mains. Ici aussi la pigmentation a beaucoup diminué au côté externe du pied. La couche cornée plantaire n'est qu'un peu épaissie.

Les muqueuses présentent un aspect intéressant. A l'examen rhinoscopique de la muqueuse nasale, celles-ci présentent l'aspect d'une rhinite chronique hyperplasique. A l'entrée des narines, les papillomes font une saillie de près d'un demi centimètre, tandis qu'au niveau des cornets et aux régions antérieures du septum on ne remarque qu'une petite quantité de plaques grandes environ comme des lentilles, granuleuses et peu surélevées. A part cela, la muqueuse nasale est normale. Cet aspect papillomateux devient très accentué au niveau des lèvres. Ici, nous trouvons un aspect analogue à celui que l'on observe au niveau des condylomes pointus, en particulier des condylomes des organes génitaux de la femme. Sur une grande étendue, en

haut et en bas, la muqueuse des lèvres est transformée en une surface mamelonnée, constituée par de grands et petits papillomes de volume variable, lesquels, en particulier au niveau de la lèvre supérieure, se groupent en crête de coq.

Des lignes papillomateuses analogues s'observent jusqu'au milieu de la face interne de la muqueuse des joues, s'irradiant vers l'orifice buccal. Ici, ces excroissances papillomateuses ont une forme plus allongée, rappelant les papilles filiformes de la langue.

Plus loin, la muqueuse gingivale, au milieu du maxillaire supérieur et du maxillaire inférieur, à sa face externe et à sa face interne, est couverte de nombreuses excroissances qui pénètrent entre les dents et recouvrent même celles-ci jusqu'à la moitié de leur couronne. De même, toute la partie molle de la voûte palatine, en particulier la luette, les piliers sont recouverts d'excroissances papillaires analogues très serrées, mais moins saillantes en général.

La langue présente des modifications semblables. Les papilles isolées sont fortement hypertrophiées, séparées par des sillons profonds.

On trouve même à la face inférieure de la langue une dégénération papillaire analogue, bien que moins accentuée. La muqueuse pharyngée présente les signes du catarrhe chronique ; çà et là, entre les saillies adénoïdes, on aperçoit des excroissances glandulaires grandes comme des lentilles. A l'examen laryngoscopique on constate des excroissances papillaires au niveau de l'épiglotte ; celles-ci sont surtout accentuées au niveau des ligaments ary-épiglottiques, de telle sorte qu'avec les hyperplasies que l'on constate à l'entrée du larynx, elles empêchent en partie l'examen de la cavité laryngienne.

Ici, l'affection a débuté par les muqueuses. A la période d'état, le pharynx et l'épiglotte ont été atteints : cette localisation est exceptionnelle, car elle ne se représente dans aucune des autres observations. A cette particularité s'en

ajoute une autre, celle de l'extrême pâleur de la paume des mains, qui ne se rencontre que dans l'observation I^bis^. Nous ne constatons pas chez le malade de Janovsky l'existence d'un état général mauvais, comme chez les malades des observations I et II ; mais il faut noter, et c'est là un point d'importance capitale, que le patient souffrait de troubles digestifs très accentués.

Observation IV (J. Darier) (1)

La nommée All... Marie, 34 ans, jardinière, entrée à l'hopital Saint-Louis, salle Henri IV, n° 31, le 6 novembre 1889.

Cette femme, profondément cachectique, se plaint de troubles gastriques graves et présente une affection cutanée. L'altération du tégument est très étendue mais pas absolument généralisée ; elle est particulièrement accusée au niveau de certaines régions, le cou, les plis articulaires, l'ombilic, les mains, le pourtour des orifices de la face et la muqueuse buccale ; elle est donc essentiellement régionale. Deux modifications la caractérisent : une pigmentation tout à fait anormale et un état rugueux, végétant, pouvant aller jusqu'à la production de véritables papillomes. Il importe de décrire avec soin l'aspect des diverses parties qui sont le plus atteintes.

Le cou est entouré d'un large collier de pigmentation brune qui s'étend en arrière depuis la limite du cuir chevelu, où la teinte est véritablement noire, jusqu'aux épaules d'une part, aux faces latérales et antérieures du cou de l'autre, en perdant un peu de son intensité dans ces derniers points. En outre, la peau est inégale, très rugueuse, couverte d'élevures planes séparées par des sillons. Il n'y a pas là d'éruption à proprement

(1) *Annales de Dermatologie et de Syphiligraphie*, 1893, p. 865.

parler, ni d'enduit recouvrant l'épiderme ; à un examen attentif, on reconnaît que l'irrégularité de la surface est due à l'exagération des plis et des sillons normaux de la peau, ou plutôt à la saillie des aires, larges de 2 à 3 millimètres, que délimitent ces sillons. Les élevures ne disparaissent pas par la tension de la peau ; un pli saisi entre deux doigts ne présente pas une épaisseur très accrue. Il semble cependant que l'épiderme soit légèrement épaissi, mais il ne desquame pas.

Sur les épaules et la partie supérieure du dos, ainsi que sur la face antérieure du thorax, la peau reprend à peu près sa teinte ordinaire, elle a seulement l'air sale. On note en outre dans ces régions l'existence d'un certain nombre de taches lenticulaires ou nummulaires, foncées, à surface irrégulière et squameuse, qui ressemblent absolument à des verrues planes séniles. Ces taches sont nombreuses et presque confluentes à la région lombo-sacrée ; leur surface est brune et chagrinée ; on peut, en les grattant énergiquement, en détacher un enduit corné fortement coloré et la surface, ainsi découverte, apparaît verruqueuse et encore nettement pigmentée.

Dans les plis axillaires, dans les aines, au pourtour de la vulve et dans la rainure interfessière, la peau présente la même coloration foncée et le même état rugueux qu'au niveau du cou; on note en plus la présence dans ces régions de quelques élevures verruqueuses.

On trouve sur les membres aussi, des macules plus ou moins foncées, avec état rugueux et même verruqueux de la peau. Elles sont disséminées sur les bras, sur les cuisses et sur les jambes ; on en voit de particulièrement nombreuses dans les creux poplités et dans le pli de flexion des coudes. Dans le voisinage du tendon rotulien, sur le dos du pied, autour de l'olécrâne et particulièrement sur la partie inférieure de la face antérieure de l'avant-bras, ces taches verruqueuses sont moins grandes, à peine lenticulaires, peu saillantes, de couleur brunâtre, mais extrêmement nombreuses.

Il y a dans ces points un véritable semis, confluent par places,

de petites verrues planes à surface terne et de coloration sale.

Le cuir chevelu est sale et présente un peu d'enduit épithélial et graisseux de couleur jaunâtre ; les cheveux sont tombés pour la plupart ; ceux qui restent cèdent à la moindre traction.

La peau de la face est normale, sauf au pourtour des yeux et de la bouche.

Le bord des paupières présente un aspect très singulier, il est occupé, surtout au voisinage des angles internes et externes des deux yeux, par une rangée de végétations, de petits papillomes filiformes ou en chou-fleur ayant en moyenne deux millimètres de longueur. Ces excroissances ont la couleur de la peau normale et sont implantées exactement à la base des cils qui sont conservés et dont quelques-uns traversent une végétation. La muqueuse conjonctive est saine. L'orifice des narines est normal.

Sur les lèvres on voit aussi quelques végétations papillaires analogues, notamment sur une petite surface qui avoisine la commissure droite.

Quand on fait ouvrir la bouche de la malade on constate que les gencives sont gonflées, fongueuses, molles au toucher et donnent la sensation de velours mouillé. Elles saignent facilement.

La langue est couverte d'un gazon épais de papilles très allongées, rosées, mesurant au moins 3 millimètres qu'on peut coucher dans n'importe quel sens et écarter comme on écarte des cheveux pour y faire une raie.

Il en résulte un aspect velvétique très particulier. Le palais et le voile du palais sont lisses et normaux ainsi que la face interne des joues. Il n'y a aucune trace de pigmentation des muqueuses.

Sur l'oreille gauche on trouve, au niveau du trou du lobule où passait la boucle d'oreille, quelques végétations papillaires.

Les aréoles des seins, fortement pigmentées, presque noires, sont couvertes, ainsi que les mamelons, de végétations papillaires hémisphériques revêtues d'une couche cornée épaisse.

L'ombilic et son pourtour sont le siège de végétations remarquablement nombreuses et longues. Sur une surface de près de trois centimètres de diamètre on y voit des papilles rouges moins longues à la périphérie qu'au centre où elles mesurent six et huit millimètres de longueur, et pressées les unes contre les autres. Quand on saisit la région ombilicale entre deux doigts et qu'on presse comme pour énucléer l'ombilic, on voit toutes ces papilles s'écarter comme les pétales d'une fleur, ou comme les tentacules d'une anémone de mer.

L'examen de la vulve et du vagin n'a pas été fait.

Les mains présentent un aspect bien caractéristique ; sur toute leur face palmaire, ainsi que sur la face antérieure des doigts, il y a un épaississement très notable de la couche cornée de l'épiderme qui se présente d'ailleurs avec sa teinte normale, c'est-à-dire d'un jaune clair. L'épaississement porte très particulièrement sur les crêtes papillaires, en sorte qu'à la vue et au toucher la surface est râpeuse et ressemble absolument à celle d'une lime à sillons profondément entaillés. Sur la face dorsale des doigts, notamment de leurs deux dernières phalanges et plus encore au niveau des articulations, les papilles cornées sont très allongées, dures et brunâtres et l'on croirait toucher de la peau de requin. Sur le dos des mains les plis sont exagérés et il y a une teinte brunâtre diffuse. Les ongles sont normaux.

Les pieds présentent des lésions de tous points analogues, mais moins accentuées.

Les mains et les pieds sont toujours secs ; la peau du tronc et de la face est un peu grasse au toucher comme celle des sujets séborrhéiques. En aucun point la peau n'a perdu son élasticité normale.

L'Histoire Pathologique de cette femme est la suivante : son père, sa mère et un de ses frères sont morts de tuberculose pulmonaire.

A l'âge de 16 ans, elle a eu une bronchite qui a duré une année et à la suite de laquelle elle s'est trouvée très affaiblie.

Jusqu'à 22 ans, elle a été sujette à de fréquentes poussées d'urticaire. Elle a eu trois enfants dont le dernier a 10 ans.

Il y a au moins six ans que la malade souffre de son estomac ; depuis deux ans elle a perdu l'appétit, elle éprouve des douleurs gastralgiques, elle a eu des vomissements muqueux, et récemment elle a rendu des matières couleur de chocolat ou de suie. Elle se nourrit exclusivement de lait ; les aliments solides, le vin et même le bouillon ne sont pas tolérés.

Quant au début des lésions cutanées, il ne remonte, au dire de la malade, qui est très affirmative sur ce point, qu'au mois d'avril, c'est-à-dire à six ou sept mois. Il n'y avait pas d'ichtyose ni aucun état anormal auparavant. Elle a remarqué d'abord, sur le cou et les épaules, des taches pigmentaires ressemblant à des amas d'un enduit crasseux. Mais très rapidement, presque en même temps, la pigmentation et l'état verruqueux ont apparu partout où ils existent aujourd'hui et n'ont fait qu'augmenter depuis. La lésion des gencives et de la langue daterait de la même époque.

A son entrée cette femme est dans un état de maigreur extrême, très affaiblie ; elle souffre presque continuellement de douleurs épigastriques avec irradiations du côté du dos et des épaules. A la palpation on trouve une tumeur dure, saillante, au niveau du creux épigastrique, se prolongeant du côté de l'ombilic et du côté du foie. Il y a en outre des signes de dilatation stomacale. Les règles n'ont pas reparu depuis le mois de juillet.

Pendant son séjour dans le service l'état ne fit qu'empirer ; on vit d'abord apparaître de l'œdême des membres inférieurs, puis de l'ascite à partir du 25 novembre ; en même temps se développa un peu d'ictère qui augmenta pendant 15 jours sans devenir très foncé. Les urines examinées à plusieurs reprises étaient diminuées de quantité (500 à 800 gr.), contenaient des pigments biliaires, un léger nuage d'albumine et 15 à 20 gr. d'urée pour les 24 heures. La malade conserva son intelligence

usqu'au bout et succomba dans l'extrême marasme le 7 décembre (1).

Cette observation ne présente guère qu'une particularité : la présence de végétations au trou du lobule de l'oreille gauche destiné au passage de la boucle d'oreilles.

Observation V (J. Darier) (2).

La nommée Por... (3), âgée de 42 ans était soignée en juin 1890 salle Alibert, n° 64, dans le service de M. Vidal (4)....

Femme brune, à peau congénitalement bistrée, ayant du chloasma de la face depuis une de ses grossesses ; elle a accouché six fois.

Le cou tout entier, depuis le cuir chevelu en arrière jusqu'à la limite du dos, depuis les oreilles latéralement jusqu'à l'acromion et à la clavicule, est le siège d'une pigmentation diffuse, brunâtre, et d'un état verruqueux de la peau. Celle-ci est un peu épaissie, semble-t-il ; l'aspect rugueux est dû à l'exagération des plis et des sillons. On ne peut effacer les saillies par la tension de la peau ; l'élasticité est normale. Les orifices folliculaires ne sont pas dilatés et il n'y a pas d'enduit croûteux ou séborrhéique. Dans les creux axillaires l'état verruqueux et la pigmentation sont aussi très marqués ; il en est de même aux aines, dans la région péri-vulvaire et péri-anale et à la surface interne des cuisses, où la peau a la couleur de celle d'une négresse.

(1) Le moulage de la nuque et du creux proplité ont été exécutés sur le cadavre. (Pièce n° 1477 du musée de l'Hôpital Saint-Louis).

(2) *Annales de Dermatologie et de Syphiligraphie*, 1893, p. 870.

(3) Musée de l'Hôpital Saint-Louis. — *Collection générale*. — *Pièces* n°s 1524, 1525 et 1529.

(4) M. Vidal crut à une psorospermose.

Dans la région presternale, entre les seins, la peau est rugueuse ; dans les plis sous-mammaires l'hypertrophie des papilles donne à la peau un aspect velvétique ; il y a en ce point des sortes d'ondes transversales, parallèles aux plis normaux ; la macération de la couche cornée qui se produit dans cette région amène la production d'un enduit grisâtre qu'on peut enlever avec l'ongle. L'aréole et le mamelon sont normaux. L'ombilic est pigmenté et recouvert de verrucosités mais non pas de papillomes allongés. Sur l'abdomen et l'hypogastre, pigmentation diffuse ménageant plus ou moins les vergetures de la grossesse qui existent dans cette région.

Le pli du coude, le creux poplité présentent une pigmentation diffuse avec végétations peu marquées de l'épiderme. Sur le dos des mains, il y a des verrues planes qui confluent sur le dos des poignets en une surface verruqueuse. A la paume des mains, les crêtes papillaires sont plus marquées que normalement et l'épiderme corné y parait plus épais.

Il y a, dans les aines et à la face interne des cuisses, quelques saillies papillomateuses qui s'élèvent sur le fond général verruqueux.

Mais on ne trouve pas chez cette malade de papillomes allongés au bord des paupières et des lèvres.

La langue est un peu villeuse ; rien d'anormal au palais.

Cette femme aurait eu, d'après son dire, des plaques verruqueuses entre les seins, « comme des envies », depuis une quinzaine d'années. C'est depuis deux ou trois ans qu'elle remarque que des plaques semblables de couleur café au lait au début, se sont développées au cou, aux aines, aux aisselles ; ces régions ont pris dans la suite une coloration plus foncée.

Depuis plus d'un an elle souffre de dyspepsie, de tiraillements d'estomac, de renvois putrides, de vomissements. Depuis six mois elle a commencé à maigrir et à s'affaiblir. Les vomissements sont intermittents, depuis un mois ils ont cessé. Une fois elle a rendu des matières noires semblables à du chocolat mal délayé. M. Vidal a diagnostiqué un cancer de l'estomac.

Chez cette femme, les muqueuses sont toutes indemnes, sauf peut-être la langue, dont l'aspect est un peu villeux. Un autre point intéressant, c'est la couleur noire foncée de la région génitale et de la face interne des cuisses, semblable à celle déjà notée du scrotum et du pénis chez le malade de l'observation I bis.

Observation VI (Hallopeau, Jeanselme et Meslay) (1).

La nommée A... Marianne (2), 72 ans, matelassière. Entrée le 27 juin 1893, à l'Hôpital Saint-Louis, pavillon Lugol.

Habituellement bien portante. Variole dans l'enfance.

La malade fait remonter le début de son affection à dix mois environ, époque à laquelle elle ressentit des douleurs assez vives dans les régions temporo-maxillaires et commença de se plaindre d'une surdité assez marquée et de bourdonnements qui persistent encore actuellement.

Mais, en réalité, la maladie qui amène cette femme à l'hôpital, ne paraît dater que de trois mois. Il y eut tout d'abord un peu de gêne dans les mouvements de la langue, qui semblait gonflée ainsi que la voûte palatine. Depuis lors, cette sensation d'empâtement s'est accentuée et s'est étendue à toute la cavité buccale. Il y a trois semaines, de nombreuses excroissances villeuses se sont développées sur la lèvre supérieure.

Tels sont les troubles morbides qui avaient attiré l'attention de la malade, tandis que d'autres altérations importantes lui avaient échappé grâce à leur indolence.

(1) *Annales de Dermatologie et de Syphiligraphie*, 1893, p. 876.

(2) Musée de l'Hôpital Saint-Louis. — *Collection générale.* — *Pièce* n° 1734.

État actuel. — A la *lèvre supérieure,* la portion de muqueuse exposée à l'air est tout à fait normale. Mais celle qui est en rapport avec la lèvre inférieure et celle qui tapisse la paroi postérieure sont doublées par une couche continue de saillies filiformes, ayant de 3 à 5 millim. de longueur.

Il n'y a pas de transition entre la bande labiale saine et la nappe de végétations villeuses ; celle-ci forme un gros bourrelet interposé entre les deux lèvres et recouvert de croûtes sèches, jaunâtres, dans la partie qui est au contact de l'air. Cette nappe occupe toute la largeur de la lèvre supérieure. Elle gagne les commissures et recouvre toute la *lèvre inférieure* de végétations microscopiques et probablement plus récentes, à l'exception toutefois de la mince bande labiale qui n'est pas accolée à la lèvre supérieure.

De là, la couche papillomateuse tapisse sans interruption le *vestibule de la bouche* dans toute sa hauteur, la face interne des *joues*, les faces interne et externe des *gencives*, ainsi que la sertissure des dents. Elle se termine par un bord net, qui dessine un fer à cheval, en bas à l'union de la muqueuse de la gencive inférieure avec celle du plancher de la bouche, en haut à l'union de la muqueuse de la gencive supérieure avec celle de la voûte palatine. La majeure partie du *palais* est respectée, on n'observe à son niveau d'état villeux que sur une étendue de la grandeur d'une pièce de deux francs. Cette nappe végétante tranche par sa coloration d'un rose vif et par son bord extrêmement net sur le fond jaunâtre et anémié du palais. Pendant les quelques jours que la malade a été soumise à notre observation, la zone végétante a pris une grande extension ; la partie antérieure de la voûte palatine, jusque-là indemne, est maintenant occupée par de petites touffes villeuses disséminées çà et là.

Le dos de la *langue* est tapissé dans toute son étendue par des papilles fort longues mais très souples. Celles-ci, en se couchant dans divers sens, à la manière des épis de blé dans un champ ravagé par un orage, laissent entre elles des sillons étroits et irréguliers. De chaque côté de la face dorsale de la langue, à

deux centimètres en arrière de la pointe, commence une bordure marginale de 7 à 8 millim. de largeur, qui se prolonge jusque vers la racine de l'organe. Ces deux bandes, au niveau desquelles les papilles linguales ont leur longueur et leur couleur normales, circonscrivent avec une grande netteté la couche papillaire centrale qui est un peu surélevée et surtout très injectée. La face inférieure de la langue, à l'exception de la région voisine de la pointe qui est intéressée, le frein, le plancher de la bouche, n'offrent aucune altération.

L'isthme du gosier, les piliers, les amygdales, le pharynx, les arrière-narines, les orifices des trompes d'Eustache (comme l'a démontré l'examen rhinoscopique) ne sont pas le siège de végétations. La surdité dont se plaint la malade depuis une dizaine de mois est sans doute indépendante de l'affection actuelle, et relève probablement de l'otite scléreuse si fréquente chez les vieillards.

Toutes les régions qui ont subi la transformation villeuse sont très injectées. A un examen attentif, on constate que chaque végétation est constituée par un filament blanc grisâtre, régulier, non ramifié, dont l'axe est occupé par une ligne rouge qui la parcourt dans toute sa longueur et se termine à peu de distance de son extrémité libre par un léger renflement en massue. La moindre pression chasse le sang de la végétation, mais celle-ci redevient très rapidement rose et turgide. Malgré leur congestion intense, jamais les végétations n'ont donné lieu au moindre écoulement sanguin.

Outre la sensation continuelle de corps étranger occasionnée par l'état villeux de la cavité buccale et la gêne des mouvements des lèvres, de la langue et des joues, la malade se plaint d'avoir le goût très émoussé. Pourtant, les sensations gustatives proprement dites, recherchées à l'aide du sucre et du sulfate de quinine, sont parfaitement conservées : peut-être existe-t-il un léger retard dans la perception. Les odeurs sont également très bien reconnues.

Le larynx n'a pas été examiné. Du reste, il n'existe aucun trouble de la phonation ou de la respiration.

Le visage est bistré, maculé de nombreuses éphélides, sillonné de capillaires dilatés. Les rides, les plis qui donnent au masque facial, son expression sont très accentués. Au voisinage des commissures labiales, la peau est parcourue par de nombreux plis qui dessinent une sorte de marqueterie. Sur le fond inégal et pigmenté de la face, on observe trois variétés d'éminences verruciformes : des verrues séniles assez nombreuses, d'aspect sale, des verrues à surface lisse hémisphériques ou planes, des excroissances villeuses constituées par des touffes de papilles filiformes munies d'étuis cornés. Cette dernière variété est de beaucoup la plus fréquente. *Au niveau des commissures labiales, on peut suivre toutes les transitions entre les saillies végétantes qui sont situées sur la muqueuse buccale et celles qui sont disséminées sur la peau.* Peu à peu, les végétations perdent leur aspect humide et leur coloration rose vif, elles se recouvrent d'un épiderme plus épais, ce qui leur donne une teinte opaline; celles qui sont distantes des commissures d'un centimètre environ sont tout à fait cutanisées. Ces végétations villeuses sont disséminées sur toute la face, mais occupent plus spécialement le voisinage des narines et de la sous-cloison.

Dans le vestibule de la *narine gauche*, existent des amas villeux peu saillants. Ils ne donnent lieu qu'à une sensation de gêne et à la formation de croûtes qui sont expulsées facilement sans le moindre écoulement sanguin.

Sur le bord libre de la *paupière* supérieure droite, vers son milieu, est appendue une végétation sèche, cutanisée, presque pédiculée. Sur le bord de la paupière inférieure du même côté, existe, près de l'angle externe de l'œil, un amas sessile de la grosseur d'une lentille, dont les saillies villeuses, baignées par les larmes, ont une teinte rose vif. Les deux *points lacrymaux* de l'œil droit sont entourés et dissimulés par un bouquet de papilles humides très injectées. Il n'y a pas d'épiphora.

Le *conduit auditif* et la conque du *pavillon de l'oreille*, des deux côtés, sont parsemés de touffes de villosités. Sur la face temporale du pavillon et sur la région mastoïdienne correspon-

dante, existe une nappe continue de saillies filiformes sèches et rugueuses qui donnent au doigt la sensation d'une râpe.

Sur le *cuir chevelu*, on découvre, dissimulés sous les cheveux, de nombreux placards d'aspect graisseux, séborrhéiques. Ces croûtes adhèrent très intimement à des nappes villeuses.

Le *cou*, dans toute sa hauteur et toute sa circonférence, présente un aspect caractéristique. Il est très ridé et très pigmenté, surtout dans sa demi-circonférence postérieure. La peau est peu épaissie, elle est mobile, mais elle donne au doigt promené à sa surface une sensation rugueuse comme si elle était parsemée de gros grains de sable adhérents. Elle est segmentée en îlots plus ou moins réguliers par les plis cutanés considérablement exagérés. Certains ont quelques millimètres de profondeur et leurs lèvres doivent être écartées, pour qu'on puisse apercevoir le fond non ulcéré des sillons. Chaque îlot est divisé et subdivisé en espaces de plus en plus petits dont la surface est très finement chagrinée par l'exagération des papilles normales. Çà et là, cet état papillomateux s'accentue au point de former de petits disques de quelques millimètres de diamètre, ayant tous les caractères objectifs des verrues planes. Dans d'autres points, les papilles hypertrophiées, filiformes, coiffées de prolongements cornés se groupent de manière à figurer une gerbe ou une motte de gazon. Sur les côtés du cou, la peau trop lâche retombe en formant plusieurs plis parallèles.

La peau des *aisselles* a subi des modifications analogues. C'est la même coloration gris sale, comme si ces régions avaient été enduites de mine de plomb, la même exagération des plis cutanés, la même tendance à la formation d'excroissances verruqueuses planes ou villeuses. Les poils sont conservés.

A la région présternale, à l'épigastre et sous les seins, la pigmentation et l'état ridé de la peau, sans être aussi accentués qu'au niveau du cou, sont très manifestes. Toute cette région est semée de très nombreuses excroissances papillaires.

Les *mamelons* très végétants sont recouverts d'une véritable carapace cornée ayant l'aspect de la porcelaine craquelée.

La pigmentation, légère sur les flancs et les régions iliaques, s'accentue au niveau des plis inguinaux et de la vulve, elle devient très intense dans les sillons génito-cruraux et au pourtour de l'anus. Dans tous ces points, la peau est segmentée par des rides très profondes, qui acquièrent leur plus grand développement au niveau des régions péri-anale et coccygienne.

Les petites lèvres, le vestibule, le clitoris, le vagin, la partie du col accessible à l'exploration sont exempts de toute altération.

Dans la région dorsale, la peau a son aspect normal. Les saillies verruqueuses y sont rares. On y remarque des nævi vasculaires en grand nombre. Au niveau des lombes, une excroissance papillaire énorme, du volume d'une noisette, a subi la transformation épithéliomateuse.

Aux bras, rien d'anormal à signaler. La face dorsale des avant-bras et des mains est pigmentée et parsemée de nombreuses éphélides. Au-devant des *poignets*, sur une hauteur de 6 à 8 cent., la peau offre une coloration bistrée très accentuée et un aspect quadrillé des plus nets. Chaque îlot de ce réseau est surmonté de petits mamelons obtus qui représentent les papilles normales hypertrophiées. Cet état chagriné se continue sur la face palmaire des *mains* et sur toute la circonférence des *doigts*, il est très marqué au niveau des espaces interdigitaux et des têtes des métacarpiens. Dans tous ces points, l'épiderme est épais, induré, rénitent, de sorte que les mouvements des doigts sont gênés. Pourtant les travaux délicats tels que la couture, peuvent encore être exécutés.

L'épaississement épidermique continue de s'accroître, bien que la malade ait cessé son métier depuis deux mois.

Les membres inférieurs sont presque indemnes. Pourtant, il y a de nombreuses excroissances verruqueuses dans les creux poplités. On n'observe pas d'état papillaire, ni d'épaississement corné au niveau des pieds.

La malade dit avoir un peu maigri depuis deux mois. Ses digestions ont toujours été pénibles. Depuis quarante ans elle vomissait souvent après ses repas, mais son état général restait

satisfaisant. Elle souffrait aussi assez fréquemment de douleurs siégeant à l'épigastre ou à la région dorsale.

Depuis que la muqueuse buccale est doublée d'une nappe villeuse, il y a des régurgitations incessantes, aqueuses, très acides, qui semblent avoir l'estomac pour point de départ. L'expuition est continuelle, les crachats sont incolores et n'ont aucun aspect caractéristique. Il n'y a pas de tumeur constatable à la palpation au creux épigastrique. Les ganglions inguinaux sont nombreux et assez volumineux. Au-dessus du creux sus-claviculaire gauche, existent deux ganglions du volume d'une noisette, très durs et fusionnés entre eux.

Le foie, l'intestin, le cœur et les poumons paraissent fonctionner normalement. Les urines ne contiennent pas d'albumine. La température est normale.

Contrairement à ce que nous avions constaté chez la malade de l'observation V, nous trouvons ici les orifices de la face, ainsi que les muqueuses adjacentes, sauf l'arrière-gorge, envahis par les productions végétantes. Il faut noter aussi deux autres particularités : d'abord la transformation épithéliomateuse d'une grosse excroissance, au niveau des lombes, et en second lieu, la présence des nappes villeuses sur le cuir chevelu.

Observation VII (François Hue) (1).

En 1890, Mme R..., âgée de 49 ans, ancienne couturière, venant de Paris, vient me consulter pour des métrorrhagies dues à une tumeur de l'utérus.

Cette malade était d'une bonne santé habituelle et la méno-

(1) *Normandie Médicale*, 15 Août 1893, n° 16.

pause s'est effectuée sans accidents à 45 ans. Il y a un an seulement qu'elle a commencé à souffrir de la matrice et à s'apercevoir de pertes de sang. Son médecin à Paris lui a enlevé alors un petit polype. Tout alla bien pendant trois mois, puis nouvelle métrorrhagie, pour laquelle elle alla consulter le professeur Tillaux, qui la fit entrer à l'Hôtel-Dieu, et l'opéra d'une nouvelle tumeur. Deux mois après, nouvelle perte, seconde opéraion par le professeur Tillaux. C'est alors que les hasards de la vie l'amènent à Rouen. Entre temps, son état général a décliné, ses forces se perdent, son aspect extérieur dénote une anémie profonde.

La malade jouit d'un certain embonpoint ; elle est très brune et ses téguments sont normalement pigmentés, comme chez les races méridionales.

Au toucher vaginal, on sent une masse molle, villeuse, saignante, qui sort comme un polype du corps de l'utérus et emplit e fond du vagin. La malade se plaint de soif vive et ses urines contiennent des traces de sucre. Anorexie.

Dès ce premier examen, Mme R..., appelle mon attention sur une pigmentation de certaines régions des téguments où elle n'existait pas auparavant, du moins avec cette intensité. Les plis articulaires des coudes, les aisselles, le cou, les jarrets, les plis sous-mammaires sont vivement pigmentés d'un brun noir. Mais où cette pigmentation atteint son maximum, c'est à la région génito-crurale. Là, les grandes lèvres à leur face externe, le périnée et surtout les plis génito-cruraux, avec la partie supérieure et interne des cuisses, sont d'un brun des plus foncés. La peau n'est plus lisse, mais villeuse, comme atteinte d'une hypertrophie papillaire généralisée.

Malgré un traitement général énergique et un traitement hémostatique, la tumeur utérine progresse avec une rapidité effrayante et, en quelques semaines, remplit tellement le vagin qu'elle détermine des phénomènes graves de compression de voisinage. Les métrorrhagies sont modérées. Je suis obligé d'intervenir, malgré ma répugnance, en face de ces symptômes.

La résection, aussi complète que possible, de cette masse intra-vaginale est pratiquée sous le chloroforme avec l'aide du docteur Brunon.

L'opération est pénible ; la masse s'effrite sous les doigts et dans l'anse de l'écraseur ; l'hémorrhagie est inquiétante, et n'est arrêtée, ou mieux modérée, que par l'eau très chaude, tamponnement, etc. Au reste, l'intérêt n'est plus là.

Les suites de l'intervention furent satisfaisantes, l'amélioration manifeste ; mais bientôt la repullulation se fit. L'état général, un instant relevé, devint de plus en plus mauvais. Le muguet apparut, qui ne céda à rien ; la cachexie augmenta, et la malade succombait bientôt dans le marasme le plus profond.

Pendant tout ce temps, la pigmentation des téguments a été en progressant et en s'étendant légèrement aux environs. L'aspect villeux de la partie supérieure des cuisses était si prononcé que les villosités atteignaient environ un demi centimètre de longueur, serrées les unes contre les autres et séparées par des sillons aussi profonds. La pigmentation avait envahi les plis de l'abdomen et les paupières. La teinte générale de la peau était aussi plus brune qu'au début.

Si la description des lésions cutanées est complète, il est curieux de constater que, dans le cas présent, la pigmentation semblerait avoir le pas sur la dystrophie papillaire.

Observation VIII (Mourek) (1)

Traduction personnelle

Le journalier K. J., âgé de 57 ans, était transféré le 1er avril 1892, sous le n° 5309, du service du professeur Eiselft,

(1) *Monatshefte für praktische Dermatologie*, Bd XVII, p. 366 (15 octobre 1893).

avec une affection cutanée durant, au dire du malade, depuis plus de six mois. Néanmoins, on ne peut attacher aucune importance particulière aux dires ni aux souvenirs du malade, qui est un faible d'esprit et fait chaque fois des déclarations à peu près différentes.

Le patient est issu d'une famille bien portante, n'a pas d'hérédité morbide, et était soi-disant en parfaite santé jusqu'en 1890.

Depuis cette époque, il se plaint de troubles digestifs, avec localisation particulière à l'estomac, et de crises d'asthme. Sur l'origine de l'affection cutanée, il ne sait donner aucun renseignement sûr. Il fait provenir la pigmentation de la peau de la malpropreté.

Le malade ne fut jamais employé au feu comme travailleur.

Il ne sait non plus donner de détails sur l'origine de ses hernies.

Il était habitué à prendre tous les jours une grande quantité d'eau-de-vie.

Etat actuel lors de son admission.— Malade de taille moyenne, avec une charpente osseuse de force moyenne, mal nourri, amaigri. Le tissu cellulaire sous-cutané renferme peu de graisse. Température 36° c. Rien d'anormal dans l'urine.

Voussure du thorax, qui a la forme d'une barrique. Veines jugulaires très marquées. — Voussure modérée de la région hypogastrique.

A l'aine droite, au-dessous du ligament de Poupart, une petite hernie inguinale ; de même, dans la moitié gauche du scrotum, une petite hernie scrotale.

A la percussion, sonorité des poumons ; à l'auscultation, sibilance et ronchus des deux côtés. Cœur normal, bruits faibles et purs.

Estomac légèrement dilaté. Le suc gastrique purifié ne donne aucune réaction avec le violet de méthyle.

Sommeil, sécrétions et excrétions normales.

Subjectivement, le malade se plaint d'embarras gastrique et d'anorexie, ainsi que de difficulté pour respirer.

La peau de tout le corps est fortement pigmentée en brun foncé, à l'exception des mollets et de la moitié inférieure des jambes, ainsi que des mains et de la moitié inférieure des avant-bras. La pigmentation varie dans différents endroits du corps. La peau du visage a un aspect bronzé, qui n'est cependant pas aussi intense que, par exemple, dans la fosse jugulaire. Au cou et à la nuque, la couleur de la peau est un peu plus claire. Une teinte semblable s'étend sur les bras et les avant-bras, jusqu'à la moitié inférieure, où, aussi bien du côté des extenseurs que du côté des fléchisseurs, la coloration est sans doute sombre mais pas aussi intense ; elle se continue ensuite sur la poitrine jusque sous le mamelon. De là, jusqu'à la ceinture, la coloration est moins intense. En revanche, la pigmentation est fortement prononcée dans le creux axillaire, au pli du coude, autour de la ceinture, ainsi qu'au pli génito-crural. La coloration la plus intense de la peau se trouve autour des mamelons et de l'ombilic. Sur la peau du dos, la coloration est plutôt brun sombre, plus foncée qu'au cou ; à l'anus, elle s'atténue un peu. De même, la peau de la cuisse est un peu plus claire, au moins dans la moitié supérieure, tandis que, à partir de ce point, on arrive au maximum par une progression lente. Le scrotum, la région anale et les jarrets présentent une pigmentation modérée.

La surface cutanée est lisse dans toutes les parties peu pigmentées; mais elle est rude et inégale, papillomateuse aux endroits plus pigmentés. La peau est en général unie sur le cuir chevelu, le visage et le cou ; dans la fosse jugulaire, elle est rugueuse, légèrement bosselée, mais ne présente pas un aspect aussi papillaire que celle des aisselles ou du tour de la ceinture, où nous trouvons de remarquables productions papillaires mamelonnées. Dans ces endroits, la peau présente en général une surface symétrique, divisée en mailles étroites, irrégulièrement il est vrai, par des sillons profonds et d'autres plus superficiels; les aréoles isolées montrent des végétations papillaires, souvent de forme gracieuse, limitées exactement par divers sillons profonds.

La dimension des papilles isolées est pour la plupart insigni-

fiante ; elles sont filiformes ; d'autres végétations sont plus grosses, quelques-unes atteignent la grosseur d'un pois ; celles-ci présentent un aspect conique, verruqueux. Habituellement, on rencontre ces plus grandes efflorescences dans le milieu des formes papillaires plus petites ; en sorte que, généralement, la grandeur augmente de la périphérie au centre. Plus les excroissances sont grandes, plus les sillons qui les entourent et les divisent sont grands et profonds. La surface des végétations papillaires n'est pas unie, mais rugueuse et segmentée, comme on peut le distinguer, surtout avec l'aide d'une loupe.

De même, la région mammaire, ainsi que la nuque et la peau du pli du coude sont couvertes de sillons et ont un aspect papillomateux. C'est au pli de l'aine que se montrent les excroissances papillaires les plus considérables.

Aux autres endroits non cités spécialement ici, la peau, partout où elle paraît pigmentée, est légèrement inégale, bosselée ; les saillies isolées sont d'étendue insignifiante et irrégulières, mais néanmoins distinctes. Quant aux sillons, ils sont un peu plus profonds qu'à l'état normal.

On ne peut découvrir de végétations secondaires nulle part sur la peau.

Sur les muqueuses, pas de modifications particulières ; aucune analogie avec l'état de la peau.

Le patient resta en observation jusqu'au 23 mai 1892. Tous les moyens thérapeutiques furent infructueux ; seul, le traitement chirurgical, pratiqué à titre d'essai par place, apporta une amélioration très passagère. La médication niterne (arsenic, etc.) se montra également impuissante.

Le malade quitta le service sur son désir formel.

Ici, comme dans les observations V et VII, la face et les muqueuses sont épargnées. — L'observation ne porte pas que le malade de Mourek fût cancéreux ; cependant, dans les conclusions de son mémoire, l'auteur ne nie pas la possi-

bilité d'un carcinome des voies digestives : la voussure du thorax, les troubles digestifs, l'oppression épigastrique sont des signes qui viennent étayer fortement cette opinion.

Observation IX (Malcolm Morris) (1)

Traduction de mon ami le docteur O. N...

La malade qui fait l'objet de cette observation me fut envoyée par le docteur Mackern, de Blackheath ; c'est une célibataire de 35 ans. Elle fut admise dans mes salles le 15 février 1894.

Il n'y a rien dans l'histoire de la famille qui semble avoir eu une influence sur son état présent. Elle dit avoir eu la fièvre typhoïde et la scarlatine lorsqu'elle était enfant. Autrement, elle s'est toujours bien portée jusqu'au moment où elle a été atteinte par sa maladie actuelle.

Cependant, un an avant son entrée, elle eut des menstrues irrégulières. A l'automne 1892 elle fut atteinte de ménorrhagies, qui continuèrent pendant un an ; puis ses pertes, quoique revenant une fois par semaine, devinrent très légères. Elle a eu de la leucorrhée depuis le mois d'avril 1893.

A peu près vers le mois d'août 1892, ses cheveux, qui avaient toujours été longs et épais, devinrent secs et semblables à du crin ; ils commencèrent à tomber. Elle avait toujours accusé une certaine sécheresse des pieds et des mains, mais sa peau avait été douce jusqu'à l'époque de sa maladie actuelle. Il semble n'y avoir eu chez elle aucune tendance aux verrues. Il y a cinq ans, elle a eu trois verrues sur un de ses pouces, mais elles avaient disparu avant qu'on prît son observation. Cependant une verrue pédiculée persista dans chaque aisselle pendant plusieurs années.

(1) *Medico-chirurgical Transactions*, 1894, Vol. LXXVII, p. 305.

La patiente a toujours été d'un tempérament excitable et son état nerveux s'est beaucoup plus accentué pendant l'évolution de sa manifestation cutanée.

Les lésions apparurent pour la première fois il y a huit mois. Au commencement d'octobre 1893, elle remarqua que la peau de la partie supérieure de son corps prenait une teinte bronzée. A peu près à la même époque, des groupes de verrues se montrèrent sur la face dorsale de ses mains. Ses ongles devinrent raboteux et la peau interdigitale rugueuse. Sur le côté de la poitrine, la surface cutanée devint par places rugueuse et noirâtre ; il en fut de même dans le dos, mais sur une étendue moindre. Dans les creux axillaires, cet état rugueux prit bientôt une apparence verruqueuse, la peau hypertrophiée devenant tout à fait noire. A la fin de décembre, la peau de la face palmaire de la main et des doigts s'épaissit, prit une coloration jaune orange et des crevasses se formèrent au bout des doigts. Au commencement de février, l'état verruqueux des creux axillaires avait beaucoup empiré et des sillons profonds et suintants s'étaient formés dans la masse hypertrophiée.

Pendant la première semaine de janvier, elle remarqua que son linge collait à son abdomen par suite d'un écoulement épais provenant de l'ombilic ; celui-ci paraissait rouge en son milieu. Une semaine après, la malade remarqua à cet endroit une excroissance qui augmenta rapidement en étendue pendant deux ou trois semaines, puis sembla rester stationnaire. L'écoulement était purulent et devenait particulièrement abondant à l'occasion des mouvements.

Le premier signe indiquant l'envahissement des membranes muqueuses semble avoir été une sécheresse particulière des lèvres que la malade remarqua pour la première fois au commencement de décembre 1893. Vers le milieu de janvier des « masses » se formèrent sur la langue, et quelques jours plus tard la muqueuse des joues devint rugueuse et ridée. A la fin du même mois, apparurent des végétations à la voûte palatine. Peu de temps avant son entrée, la malade avait remarqué une humidité de l'in-

térieur de son oreille qui répandait une odeur désagréable, mais il n'y avait pas d'écoulement ; elle avait aussi un peu d'altération de l'ouïe.

Son état alla de mal en pis jusqu'à l'époque de son entrée : de nouveaux groupes de végétations se montrèrent en différents endroits de son corps ; les plaques noires augmentèrent de dimensions et l'aspect bronzé prit de l'extension.

Etat de la malade à l'entrée. — La malade paraît fatiguée et ses muscles sont flasques, mais sa santé générale est assez bonne. La température est normale. Elle est nerveuse, mais pas hystérique. Il y a absence presque complète du réflexe rotulien des deux côtés.

Peau. — Les lésions cutanées présentent trois caractères principaux :

1° une *discoloration* (1) brunâtre diffuse ou bronzée,

2° des plaques de coloration noirâtre,

3° des végétations verruqueuses.

Pour plus de commodité, je décrirai les manifestations au fur et à mesure en examinant la malade de la tête aux pieds.

La peau de toute la partie supérieure du corps est nettement bronzée. La face paraît légèrement tuméfiée et rouge, et cette rougeur se fonce lorsqu'on parle à la patiente. La peau de la face est sèche et dartreuse ; on voit de petites verrues sur le front, le menton et les joues. Le conduit auditif de chaque côté est obstrué par des végétations. La peau du cou en avant et en arrière, ainsi que la surface cutanée sous-mentale présentent un aspect rugueux et sont tachetées de noir : à la nuque la *discoloration* s'étend en haut dans une légère étendue sur le crâne ; en avant, elle descend du cou en deux bandes étroites de chaque côté de la ligne médiane de la poitrine. Toute la peau du cou est rugueuse et les plis naturels sont exagérés. La rugosité s'étend sur tout le devant de la poitrine épargnant le sein droit ; le sein gauche n'est que très légèrement atteint. Sur la région mammaire droite, la peau pré-

(1) Pour ce terme, voy. note (1) de la page 38.

sente ça et là quelques petites verrues. Les deux mamelons sont légèrement *discolorés* et couverts de végétations. Entre les seins, la peau est rugueuse et noirâtre ; sur les côtés de la poitrine, elle est à peu près normale, à l'exception d'une toute petite étendue située au-dessous du creux axillaire où elle est *discolorée*. C'est dans le creux axillaire des deux côtés que la maladie présente son plus haut degré de développement ; sur la totalité de cet espace, on trouve des masses noires de végétations verruqueuses séparées par des sillons profonds desquels suinte une petite quantité de sécrétion irritante. A un moment la totalité de la masse hypertrophiée était entièrement noire, mais actuellement il y a au milieu de chacun des deux creux axillaires une zone présentant la couleur rouge vif de la chair musculaire.

La peau des membres, à l'exception du pli du coude est normale jusqu'au tiers intérieur de l'avant-bras, mais quelques verrues sont répandues ça et là, surtout au niveau de la zone des fléchisseurs. Au pli du coude, on voit une tache brun foncé pointillée de noir. Les plis naturels de la peau sont exagérés. Au niveau de la zone des extenseurs, on ne constate qu'une très légère rugosité. La paume de la main et la face palmaire des doigts sont très épaissis et les plis naturels sont plus marqués. La peau dans toutes ces régions présente une coloration légèrement orangée et donne au toucher la sensation de velours gauffré (*like rough piled velvet*). La face dorsale de la main jusqu'aux articulations métacarpo-phalangiennes et la face postérieure des poignets sont à peu près normales quoique rugueuses ; mais sur les côtés et sur la face postérieure des doigts, l'état de la peau est à peu près analogue à celui de la face palmaire.

Sur tout l'abdomen, la peau est bronzée, rugueuse et plissée. Sur la ligne médiane, une bande noire, qui se continue avec celle de la région intermammaire, descend sur une étendue de quelques pouces. A l'ombilic se montre une très grosse végétation en forme de bouton ; elle est de nature papillomateuse. Sa forme est circulaire ; ses dimensions sont d'un pouce et

demi de diamètre transversal, et à peu près d'un demi pouce dans le sens vertical ; elle est légèrement pédiculée à son point d'insertion avec la peau environnante. Elle est entourée d'une zone noirâtre d'un pouce de large. A partir d'une distance de trois pouces au-dessous de l'ombilic jusqu'aux aines la peau ne présente rien d'anormal, sauf une légère teinte bronzée.

A la partie antéro-interne des cuisses, la peau est normale, mais, sur la face interne, quelques verrues sont disséminées. En arrière, aux plis fessiers, la peau est épaissie et présente une *discoloration* brunâtre. Au-dessus de la rotule et dans la région poplitée la peau est aussi épaissie et en général *discolorée* avec ça et là des espaces plus foncés, surtout dans le creux poplité de chaque côté. Depuis les genoux jusqu'aux malléoles, la peau a une apparence normale quoique sèche et plissée. Au niveau des chevilles, en avant et en arrière, il y a un peu de *discoloration* et du plissement. Les pieds sont normaux sur la face dorsale ; mais sur les côtés et sur la plante, la peau est sèche, rugueuse et ravinée. La peau des talons et des parties du pied, qui reposent sur le sol en marchant, est très rugueuse et épaisse ; elle est d'une couleur jaune brun. La peau de l'extrémité des orteils est aussi très rugueuse et épaissie et les ongles sont tant soit peu chassés de leur lit par une masse de tissu corné.

Membranes muqueuses. — Presque toutes les membranes muqueuses visibles sont touchées. Les lèvres sont tuméfiées, sèches et de couleur jaune orangé (*pale orange-colour*). Le voile du palais est recouvert de masses de petites végétations verruqueuses; la partie antérieure de la voûte palatine, la face interne des joues, la langue et les gencives présentent le même aspect. La pharynx n'est pas affecté.

La muqueuse du vagin est recouverte de végétations semblables. La malade a de la leucorrhée, mais les pertes vaginales semblent avoir été observées quelque temps avant le début de sa dermatose.

. . . . . .

A part les inconvénients résultant de l'état des lèvres et de la

bouche, il n'y a pas de symptômes subjectifs. A l'admission, la malade se plaignait de douleurs dans la région pubienne et dans les cuisses, mais ces douleurs étaient probablement causées par l'irrégularité des menstrues.

L'urine ne présentait rien d'anormal.

Pendant que la malade était en observation, la teinte noirâtre s'est étendue sur toute la surface de l'abdomen et toute la partie postérieure du tronc jusqu'au niveau de la région interscapulaire. Quelques végétations se sont développées sur le cuir chevelu et dans la région lombaire. A peu près vers le milieu du mois de mars, on remarqua qu'une épaisse touffe de poils blancs se montrait sur la face ainsi que, mais dans une étendue moindre, sur la poitrine et l'abdomen. La touffe de la face devint si riche, envahissant le front et même le nez que la patiente demanda qu'on lui permît de se raser. Les cheveux tournèrent rapidement au gris et devinrent très fins.

D'autre part, il y a eu quelque amélioration en d'autres endroits, particulièrement aux mains, aux pieds et aux genoux. Dans ces endroits, il y a moins d'épaississement et la peau est plus souple.

Le 15 mars la végétation ombilicale fut enlevée ; elle ne comprenait que de la peau. Les végétations des conduits auditifs furent, pendant quelque temps, traitées par des applications d'acide salicylique qui amenèrent, comme résultat, une amélioration de l'ouïe. Autrement, le traitement a été purement expectant.

Ce développement de poils blancs sur la face, la poitrine et l'abdomen, après la chute des cheveux, est un phénomène curieux et unique. — Je crois également digne de remarque l'envahissement de la muqueuse vaginale par la dystrophie papillaire, envahissement que nous ne retrouvons dans aucun autre cas (il est vrai que chez plusieurs femmes l'examen des organes génitaux n'a pas été pratiqué). — L'atten-

tion de Malcolm Morris n'a pas été attirée du côté du cancer, malgré quatre signes qui militent en sa faveur : l'état général médiocre, les métrorrhagies, la leucorrhée et surtout les douleurs dans la région pubienne et dans les cuisses. (1)

Observation X (A. N. Tchernogouboff) (2)

La malade était une femme de 60 ans, d'une forte constitution, habitant la province ; elle jouissait toujours d'une santé robuste. Dans les huit à dix derniers mois elle commença à remarquer sur certains endroits de ses téguments externes l'apparition de taches foncées. Le traitement dans sa ville natale n'ayant pas donné de résultats, elle vint à Moscou (chez le professeur Pospeloff).

Etat à l'entrée. — Quelques parties du tégument externe présentent une couleur différente de celle du reste de la peau qui conserve sa couleur normale. On observe cette anomalie de coloration de la peau sur le front près des sourcils, sur les plis cutanés avoisinant la bouche, au-dessous de la lèvre inférieure, sur le cou, dans les aisselles, au-dessous et entre les mamelles, dans la région sacrée, interfessière et inguinale, dans celles du pli du coude et du creux poplité. Dans toutes ces parties-là, la peau est d'un brun foncé, parfois avec une nuance bleuâtre. C'est surtout à la partie antérieure du corps que ces phénomènes sont le plus prononcés.

A l'examen plus attentif de la peau altérée, on constate qu'elle

(1) M. Malcolm Morris m'avait écrit il y a trois mois qu'il s'informerait de ce que sa malade était devenue. N'ayant reçu depuis lors aucune nouvelle, j'en conclus qu'il ne l'a pas encore retrouvée.

(Note ajoutée au cours de l'impression). — M. Malcolm Morris a dit à Darier, au Congrès de dermatologie de Londres (2-9 août), que sa malade avait un *cancer de l'utérus*.

(2) *Bibliotheka Wratcha*, 1895, n° 9.

est rugueuse, couverte d'une masse de végétations verruqueuses serrées les unes contre les autres et ayant toutes les mêmes dimensions, ce qui donne un aspect velvétique. Ces végétations, surmontant à peine le niveau de la peau normale, sont molles et ne présentent pas de traces de desquamation.

La sécrétion sudorale et la sensibilité sont normales.

La peau de la paume de la main est également altérée : les papilles sont visiblement épaissies, dures et donnent la sensation de rape ; la couleur de la peau sale.

La muqueuse labiale et buccale présente aussi des altérations particulières : elle est également couverte d'une quantité considérable de végétations dont le nombre aussi bien que les dimensions diminuent au fur et à mesure qu'on s'éloigne de la ligne de séparation de la peau et de la muqueuse. Le reste de la muqueuse buccale ne présente rien d'anormal.

On n'a pas pu faire un examen détaillé des glandes, des organes génitaux, ni l'analyse quantitative et qualitative des urines, parce que la malade ne pouvait pas revenir chez M. Pospeloff.

Dans cette observation, il ne semblerait pas, de prime abord, qu'il soit possible de songer à la coexistence d'un carcinome abdominal. Cependant, je crois cette coexistence parfaitement admissible. Ce n'est pas en effet un seul examen qui permettrait de faire le diagnostic d'une tumeur abdominale au début. D'ailleurs, Tchernogouboff est muet sur l'état des organes internes, et, de plus, il reconnait qu'il a été impossible de faire un examen détaillé des organes génitaux et des glandes, et que l'urine n'a pas été analysée. Quant à l'état général de la patiente, à l'époque où elle consulta Pospeloff, il n'en dit rien, se contentant de mentionner qu'elle avait été bien portante auparavant. Ce serait donc un tort de conclure, d'après l'observation de Tchernogouboff, à l'absence de carcinome chez sa malade.

Observation XI (Kuznitzky) (1)

(*Traduction personnelle*)

En automne 1894, la patiente, madame K., consultait pour la première fois M. le professeur Wolff après avoir suivi le traitement de divers médecins et avoir essayé différentes médications internes ou externes. Celui-ci engagea Mme K. à venir à la polyclinique.

Les antécédents familiaux sont sans importance. Mme K. âgée de 41 ans, est issue d'une famille bien portante et prétend n'avoir jamais eu de maladies plus graves. Elle fut réglée pour la première fois à 16 ans et depuis est bien réglée. Depuis six ans elle est mariée et a deux enfants bien portants. A la deuxième grossesse (il y a deux ans) la malade avorta à 4 mois. Au début de la dernière grossesse, août 1893, Mme K. remarqua une induration du sein droit sans ressentir pour cela de douleurs. En novembre de la même année la peau commença à devenir « rude » entre les cuisses et à la région ombilicale. Ce symptôme progressa et s'étendit bientôt à d'autres endroits, d'abord aux paupières et sur le cou. Les parties atteintes présentèrent bientôt une coloration brune plus ou moins intense.

Etat. — La patiente est une femme grande et solidement bâtie. Le pannicule adipeux est partout très développé.

La peau présente des modifications caractéristiques aux endroits suivants, en suivant de haut en bas : aux paupières supérieures et inférieures ainsi qu'à l'angle externe des deux yeux ; aux commissures des lèvres ; au cou, un peu plus fortement à gauche qu'à droite ; aux deux aisselles ainsi qu'à leur

(1) *Archiv für Dermatologie und Syphilis*, Bd XXXV, p. 3.

limite antérieure ; aux deux seins, principalement autour des mamelons ; à la région intermammaire, puis de là s'étendant circulairement jusqu'au dessous de l'ombilic ; à l'ombilic même ; à la vulve et à la face interne des deux cuisses. L'altération de la peau s'étend également aux mains et aux pieds, surtout à la paume et à la plante.

Les modifications ont trait à la configuration de la surface cutanée ainsi qu'à sa coloration. Il y a une gradation successive depuis des élévations à peine perceptibles de traînées de papilles au dessus du niveau de la peau saine jusqu'à des crêtes hautes de deux millimètres qui font paraître la peau divisée par des sillons et lui donnent un aspect crevassé.

Cette gradation est brusque par places. Ainsi à la limite antérieure de l'aisselle, de même qu'entre les seins, on voit des territoires nettement délimités s'élever en forme de papillomes d'un centimètre de hauteur et plus. (1)

(1) L'auteur renvoie pour la description détaillée des excroissances à la relation de l'autopsie faite par le professeur von Recklinghausen, relation qui fait suite à l'observation clinique. J'en ai extrait ce qui suit, comme pouvant se rapporter à la Symptomatologie.

Peau brunâtre, surtout au visage, au front, à la nuque et au cou. Petites excroissances mamelonnées au bord libre des paupières, surtout à l'inférieure droite, de même qu'aux angles de la bouche. Dans le creux de la nuque et la région sus-claviculaire des deux côtés, les plis cutanés sont extraordinairement rugueux ; cet état est plus marqué à gauche qu'à droite. Là on voit de nombreuses petites saillies formant des crêtes de deux millimètres d'élévation et dirigées suivant le sens des plis cutanés.

Au tronc ces modifications de la peau sont encore bien plus accentuées principalement à la ceinture, d'où elles s'étendent, en haut jusqu'aux aisselles, en bas jusqu'aux plis inguinaux, à la région génitale et à la partie interne des cuisses. Le milieu de l'abdomen est moins lésé. Autour de l'ombilic, il existe une région de vingt-trois centimètres de diamètre transversal sur dix-huit centimètres de diamètre longitudinal qui est presque incolore; et c'est seulement sur la ligne blanche qu'on trouve une traînée brunâtre. Au centre de la région, et correspondant à l'ombilic, il y a une tache de trois centimètres et demi de diamètre où la peau est de nouveau rugueuse.

C'est à la partie interne des cuisses et aux creux axillaires que ces épaississements et ces tuméfactions sont le plus marqués. Dans les creux axillaires, la peau présente comme dans le molluscum pendulum des

La coloration de la peau de la patiente est brunâtre en général. Mais les territoires cutanés précités présentent une forte pigmentation allant jusqu'aux nuances brun-violet sombre.

Le sein droit est plus gros qu'une tête d'enfant. On ne voit le mamelon que confusément. Un peu au dessous du centre, il y a une portion rétractée et suintante. A la palpation, on reconnaît là une tumeur nettement délimitée partout, de la grosseur du poing et de consistance très dure, adhérente à la peau, mais pouvant être déplacée sur les parties profondes : *Carcinome de la mamelle.*

excroissances molles et allongées ayant jusqu'à un centimètre et plus de longueur. Le pédicule est relativement mince ; l'extrémité libre renflée se laisse décomposer en papilles isolées. Dans les plis inguinaux, de même qu'à la partie externe des grandes lèvres, il existe également de nombreuses excroissances les unes renflées en massue, les autres alignées les unes contre les autres, mais différentes de celles du creux axillaire par leur coloration plus intense.

Les téguments de l'hypogastre sont particulièrement bruns, presque semblables à de la terre. Là les surfaces proéminentes et les crêtes saillantes ont seulement un demi-centimètre de haut et se dirigent transversalement.

Les pieds et les mains ont une peau un peu rude avec beaucoup de plis ; les sillons sont très marqués sur les deux faces. Sur la partie la plus saillante de la face dorsale des orteils, la peau est tellement rugueuse qu'elle a un aspect velvétique. A la paume de la main, à la face palmaire du poignet et au pli du coude, mêmes lésions ; même état aux genoux.

La nuque et le dos présentent des modifications cutanées moindres, mais nettes également ; c'est à la nuque qu'elles sont le moins marquées.

A la partie inférieure du sternum se trouve une surface de l'étendue de la main extraordinairement rugueuse, mais moins pigmentée qu'à la ceinture. Elle est traversée par de nombreux sillons formant ainsi des îlots plats surélevés. La peau de la partie inférieure de la poitrine est parcourue de nombreux sillons dirigés comme à l'état normal, c'est-à-dire transversaux à la ceinture, et en réseaux à la partie inférieure du sein gauche. La peau du sein gauche est rugueuse comme une râpe.

Partout la peau est très sèche : nulle part de secrétion, et desquamation à peine sensible.

Sur les téguments abdominaux, dans les parties moins colorées on remarque des vergetures de grossesses.

Le sein gauche a le volume d'une tête d'homme ; il est pendant. Le téton et l'aréole sont rugueux et papillaires. L'aréole présente une coloration moins foncée que le reste de la peau de la mamelle.

Les papilles de la langue sont très développées.

Les ganglions axillaires ne sont pas très perceptibles au toucher.

A l'examen des organes internes, on observe une augmentation notable du volume du foie : à 12 ou 13 cent. au dessous des côtés, à droite, il y a de la submatité. On ne trouve pas d'anomalies des autres organes internes.

Madame K. se décide alors à passer à la clinique chirurgicale du professeur Madelung pour être opérée de son cancer.

D'après l'observation du service de chirurgie, l'opération eut lieu le 21 novembre 1894, la malade étant endormie à l'éther. On circonscrit la tumeur et on ampute le sein droit. La tumeur adhère par places aux côtes. Les muscles intercostaux contiennent des noyaux indurés qu'on enlève également. Après l'hémostase, curage de l'aisselle. La veine axillaire est adhérente. Réunion de la peau le plus loin possible ; quatre drains.

22 *novembre*. — 39° 7. Douleur au sein. Etat général passable. Le pansement n'est pas taché de sang.

25 *novembre*. — Même température. La patiente répand une odeur très forte. On change le pansement. La sécrétion est purulente. Certaines sutures sont detachées.

27 *novembre*. — Température tombe lentement. Il y a moins d'odeur. Granulations de bonne nature. Menace d'eschare ; pour l'éviter, on fait lever la malade.

A partir de ce moment, l'amélioration augmente. La malade se rétablit. La température redevient normale.

Pendant la convalescence, au milieu de décembre, la malade présente les signes d'une pleurésie droite. L'état s'aggrave malgré tous les soins donnés, et la malade meurt le 19 décembre.

La malade de Kuznitzky ne présente guère de remarquable que l'opposition entre l'importance des lésions cutanées et la presque intégrité des muqueuses (seules les papilles de la langue sont hypertrophiées). Elle est affectée, comme nous le verrons au chapitre d'Anatomie Pathologique, d'un cancer du foie et d'une carcinose généralisée.

Je viens d'exposer et d'analyser sommairement les onze cas certains de Dystrophie papillaire et pigmentaire. Il me reste maintenant à m'expliquer sur deux cas qui me paraissent répondre exactement au type de notre dermatose, quoiqu'ils aient été présentés sous un autre diagnostic ; ce sont le cas de *Séborrhée nigricans*, d'Hallopeau, et le cas de *Kératose folliculaire*, de Neumann, dont j'ai parlé brièvement au chapitre d'Historique.

Quoique M. Hallopeau ait maintenu son diagnostic de Séborrhée nigricans en présentant le moulage à la Société française de Dermatologie, je crois avec Darier qu'il s'agit là d'une Dystrophie papillaire et pigmentaire. Dès l'abord, la ressemblance avec cette dernière affection est frappante : c'est bien cet aspect rugueux de la peau, avec une coloration qui va du brun pâle au gris noir. C'est aussi cette similitude de localisation au pubis, à la vulve, au pli génito-crural, à l'aine et à la partie supéro-interne des cuisses : ce n'était fort probablement pas la seule (1), encore que l'étiquette du moulage n'en dise rien. Si maintenant on examine la pièce de plus près, il est facile de se rendre compte que ce sont bien les mêmes sillons et le même quadrillage de la peau hypertrophiée. Il semble même qu'en touchant la lésion on va sentir des rugosités. Une particularité que je note en passant, c'est la curieuse distribution de la pigmentation qui occupe la partie supéro-interne des cuisses, formant une bande parallèle à l'arcade de Fallope, bande dont la largeur est de huit centimètres à

(1) Le moulage comprend la moitié antérieure du corps, depuis la région sus-pubienne jusqu'à la partie moyenne des cuisses, et montre la vulve entièrement.

droite et de dix centimètres à gauche. Cette pigmentation est répartie en plaques nummulaires très nombreuses, rondes ou ovales, variant de la grosseur d'une lentille à celle d'une pièce de cinquante centimes, figurant ainsi une peau de léopard. Ces placards paraissent, eux aussi, légèrement dystrophiques. Indépendamment de sa dermatose, la malade était atteinte d'un cancer de l'estomac, ce qui fournit un élément de plus pour poser catégoriquement le diagnostic de Dystrophie papillaire et pigmentaire.

Je n'ai plus maintenant qu'à discuter le prétendu cas de Kératose folliculaire présenté par Neumann à la Société de Dermatologie de Vienne (1).

Il s'agit d'une servante de 17 ans qui présente à la peau du cou et de la nuque, à la région du pavillon de l'oreille, aux aisselles, sur le sternum, à la face interne des cuisses et vers le pli génito-crural des lignes et des sillons profonds formant réseau. Dans ces endroits, la peau semble partagée en cases polygonales. En outre, des productions végétantes et boutonneuses se montrent sur les parties les plus fortement lésées, principalement à l'aisselle, à l'aine et aux grands plis cutanés.

Les organes génitaux sont couverts de formations semblables à des condylomes acuminés.

Aux côtés du thorax, on observe des formations cornées de couleur sale et blond pâle (2).

Ne sont-ce pas là les symptômes et les localisations de la

(1) Compte rendu de la séance de la *Wiener dermatologische Gesellschaft* in *Archiv für Dermatologie und Syphilis;* Bd XXXIV, p. 145. (Traduction personnelle).

(2) Le compte rendu ne fait aucune allusion à l'état général; il n'y est pas question de cancer. Il est vraisemblable que l'on n'a pas songé à faire des recherches dans ce sens spécial, à cause du jeune âge de la malade. Nous savons que cependant les manifestations cancéreuses, exceptionnellement il est vrai, peuvent se montrer chez de jeunes sujets.

Dystrophie papillaire et pigmentaire ? Plus loin Neumann ajoute qu'il n'a pas trouvé de psorospermies (!) à l'examen histologique (1). Je crois qu'on ne doit pas hésiter à repousser le diagnostic de Kératose folliculaire pour adopter celui de Dystrophie papillaire et pigmentaire. C'est d'ailleurs l'opinion de mon maître, le professeur Hans von Hebra qui a vu la malade. Darier, à qui j'ai communiqué cette analyse, se range à la même opinion.

J'ai terminé l'analyse critique des *treize cas connus* de Dystrophie papillaire et pigmentaire. Je vais essayer maintenant de tracer le tableau symptomatique fidèle de cette intéressante affection.

§ II. — SYMPTOMES

Sans m'arrêter au mode de début, sur lequel je reviendrai en décrivant l'évolution de la maladie, j'aborde immédiatement la période d'état dont je vais analyser successivement les symptômes physiques cutanés et l'état général.

Symptomes cutanés.— Les quatre symptômes cutanés *cardinaux* sont la *dystrophie papillaire*, la *pigmentation*, la *dystrophie pilaire et unguéale* et *l'absence de desquamation*. Les autres lésions cutanées sont inconstantes et ne sauraient prendre place parmi les signes caractéristiques de la maladie. Ajoutons d'emblée que les altérations ont à un haut degré le *caractère régional*.

La ***dystrophie papillaire*** consiste essentiellement en

(1) Neumann ne distingue pas (la suite de la discussion en fait foi) la *maladie de Darier* de la *Kératose folliculaire*.

une *hypertrophie végétante* dont les éléments se présentent sous différents aspects et avec les dimensions les plus variables, et sont habituellement *groupés en nappes ou placards* sur des *territoires de prédilection.*

Tantôt on voit une simple *élevure mamelonnée* dépassant à peine le niveau de l'épiderme ; tantôt au contraire c'est une saillie volumineuse qui surgit, véritable *papillome simple*, *ramifié*, ou même *arborescent* qui peut atteindre quelquefois jusqu'à deux centimètres de longueur. Entre ces deux formes extrêmes on observe également des *excroissances très ténues*, *effilées ou renflées en massue* et dont la longueur varie de deux à cinq millimètres. Le plus souvent ce sont de *petites crètes papillaires* dont le bord libre présente une arète vive, dentelée, ou au contraire prend l'aspect d'un plateau.

Ces différentes formations sont les unes sessiles, les autres pédiculées et se groupent suivant les modes les plus variables.

Leur assemblage donne à la peau des régions atteintes un aspect tout spécial. Ici on observe un *quadrillage* plus ou moins régulier à larges mailles ; plus loin l'altération prend une *apparence chagrinée* ; autre part un soulèvement en masse du tégument donne l'impression d'une *peau de pachyderme.* Au-dessus de ces nappes uniformes constituées par des lésions de faible hauteur, on voit s'élever tantôt des *groupements villeux*, tantôt des *masses végétantes et ramifiées.*

L'aspect du quadrillage est déterminé par la présence de sillons en général peu profonds dont on peut écarter les bords pour en voir le fond, mais *que l'on ne peut étaler.*

Ces sillons deviennent très accusés autour du pédicule des masses végétantes. Leur fond est sec ; ce n'est qu'exceptionnellement qu'on peut y observer un suintement. De même que la profondeur, la longueur des sillons est variable. Les plus longs sont parallèles aux plis normaux de la peau, affectant ainsi une sorte de régularité ; les autres au contraire croisent ces grands sillons sous des angles variables et sont très courts.

Sur la peau, les plaques hypertrophiques présentent presque constamment une *teinte gris brunâtre* contrastant singulièrement avec le fond ordinairement rosé des sillons. Cependant les végétations elles-mêmes peuvent prendre cette coloration rosée ; parfois aussi elles conservent la teinte normale de la peau.

Si l'on promène le doigt à leur surface, on perçoit une *sensation de râpe.* Lorsqu'on la saisit entre deux doigts, la peau ne se laisse plisser que difficilement à cause de son épaisseur. Elle est mobile néanmoins sur les plans profonds. Quant aux masses végétantes, elles sont fermes et même dures.

Ces plaques, dont les dimensions, toujours assez considérables, varient selon les régions, sont *très vaguement limitées,* et se fondent par dégradation successive avec le tissu normal, de telle façon que les lésions le plus développées occupent le centre de la plaque. Le développement des lésions est en quelque sorte excentrique.

Sur les muqueuses, dont je dois parler immédiatement après les troubles cutanés, les lésions ne diffèrent pas sensiblement, au point de vue morphologique, de celles de la peau. Il faut noter cependant quelques caractères spéciaux:

en premier lieu on ne constate pas de quadrillage sur les muqueuses ; de plus les masses hypertrophiques s'y montrent d'une coloration qui varie du *rose laiteux au rouge vif;* enfin, au toucher, elles ne donnent pas la sensation de rudesse, mais elles ont au contraire une *consistance veloutée*. Elles n'offrent, malgré leur couleur, aucune tendance à saigner par le frottement.

Si l'on ne peut rechercher les caractères typiques de l'affection dans la lésion élémentaire de l'hypertrophie papillaire, on en découvre les traits spéciaux dans la distribution de cette hypertrophie à la surface du corps.

Les deux caractères propres de ces localisations, ce sont la SYMÉTRIE et la CONSTANCE DANS LE SIÈGE.

La présence des lésions au cou, aux régions mammaire, ombilicale, ano-génitale, aux grands plis articulaires, aux pieds et aux mains, tel est le sceau qui imprime un caractère typique à notre affection. Est-ce à dire pour cela que tous ces territoires cutanés soient constamment lésés? Nullement, car, parmi eux, quelques-uns sont frappés avec une fréquence moindre, le membre inférieur, par exemple, où le creux poplité et les pieds sont touchés par la dermatose à peine une fois sur deux. Au contraire, les localisations à la nuque et à la région ano-génitale ne font jamais défaut. Après celles-ci je citerai, par ordre de fréquence et d'intensité des lésions, l'aisselle, l'ombilic, la main, le pli du coude, la partie antérieure du cou et la région mammaire.

Suivant les régions où l'hypertrophie papillaire apparaît, elle offre quelques variations dans ses caractères : lorsqu'elle s'étale sur une large région plane, elle se manifeste par un soulèvement en masse des papilles ; au contraire, lorsqu'elle

se confine dans un creux, elle se montre sous forme de masses végétantes ramifiées.

Sur les autres parties de la surface cutanée, les végétations ne se montrent qu'isolément, ou lorsque la dystrophie papillaire prend une grande extension par propagation ou généralisation.

Quant aux localisations sur les muqueuses, je ne vois rien à en dire, si ce n'est que les muqueuses sont toutes plus ou moins frappées par le processus morbide, et que la langue semble être un territoire de prédilection pour l'hypertrophie papillaire, au même degré que la nuque et les organes génitaux. La conjonctive, au contraire, ne présente ordinairement qu'un léger semis granuleux qui contraste avec les masses végétantes des autres muqueuses.

L'hypertrophie papillaire qui, sur la peau, ne cause aucune sensation douloureuse, devient, sur les muqueuses, l'occasion d'une gêne fonctionnelle très marquée qui peut aller jusqu'à la douleur.

J'arrive maintenant au second symptôme capital de la maladie, la ***pigmentation***. A vrai dire, elle ne présente dans son essence même rien de pathognomonique. Elle offre une teinte variant du *gris brunâtre* au *gris de fer* et même au *noir d'ébène*. Elle s'étale en larges nappes, dont les bords se confondent, par dégradation insensible, avec la teinte normale des téguments.

Mais ici, comme pour l'hypertrophie papillaire, *le point caractéristique de la pigmentation, c'est sa distribution.* Elle suit sur le corps la répartition de l'hypertrophie elle-même. C'est dire que la pigmentation s'observera surtout

au cou, à la nuque, à la région ano-génitale, à l'ombilic, dans l'aisselle, etc.

En général, les deux symptômes coexistent, mais on peut les observer l'un sans l'autre; le plus souvent c'est la pigmentation qui cède la place à l'hypertrophie papillaire.

Quoiqu'il en soit, ce qui peut être considéré comme le signe pathognomonique de l'affection, c'est la réunion, dans des points bien déterminés, de ces deux altérations cutanées. Cependant, et c'est là un signe de premier ordre, *il n'y a jamais de pigmentation des muqueuses.*

Si, à ces deux symptômes, on joint la ***dystrophie pilaire et unguéale***, (symptôme, il est vrai, plus tardif dans son apparition) et l'***absence de desquamation*** on aura de l'affection un tableau complet.

Les poils et les cheveux commencent par devenir secs et cassants, ils prennent la consistance du crin et cèdent facilement à une traction modérée; puis ils ne tardent pas à tomber spontanément. *Cette chute des poils est généralisée à tout le corps*, et, lorsqu'elle est complète, le malade présente la figure glabre de certains asiatiques.

Les altérations des ongles rappellent celles qu'on observe dans diverses affections nerveuses : les ongles sont épaissis, striés et cannelés, secs et cassants.

Je ne puis qu'attirer l'attention sur l'absence de desquamation qui, pour être un symptôme négatif, n'en a pas moins une grande valeur symptomatique dans le cas particulier. Elle est accompagnée d'un *état de sécheresse manifeste de la peau.*

En dehors des quatre signes que je viens d'analyser, on

rencontre des lésions cutanées inconstantes qu'il y a avantage à connaître. Ces lésions connexes sont les *nævi*, les « *molluscum pendulum* » les *éphélides*, les *verrues séborrhéiques et autres*, qu'on peut trouver disséminés sur la peau en plus ou moins grand nombre et sans siège spécial.

Etat général. — Au milieu de cet ensemble de manifestations cutanées, *l'état général est le plus souvent mauvais.*

Le malade est amaigri, cachectique ; il accuse des troubles gastriques ou abdominaux. Le plus souvent, ce qui domine, c'est la dyspepsie ; d'autres fois, chez la femme, ce sont des pertes rouges ou ichoreuses et fétides. L'examen le plus superficiel éveille l'idée d'un cancer d'un organe abdominal.

Cependant il peut arriver que le malade se présente avec les apparences extérieures d'une santé satisfaisante, et, dans ce cas, l'observateur non prévenu pourrait passer à côté de la maladie interne sans la dépister. Mais si, le diagnostic de la dermatose une fois posé, on recherche systématiquement le cancer, on ne tarde pas à apprendre, en interrogeant le patient, que celui-ci a souffert depuis quelque temps de troubles digestifs vagues et de douleurs épigastriques, qu'il a eu des vomissements, qui parfois étaient noirs, qu'il a un peu maigri depuis quelques semaines, etc. S'il s'agit d'une femme, on pourra avoir à constater des troubles du côté des organes génitaux : douleurs dans le bas ventre, s'irradiant vers la cuisse, réapparition ou irrégularité des règles, leucorrhée. L'examen des organes abdominaux, dans les deux cas, affermira bientôt le diagnostic

§ III. — ÉVOLUTION

Le mode de ***début*** de la dermatose est assez constant. Le plus ordinairement le malade commence par présenter une *coloration sale* des téguments *à la nuque*, *aux organes génitaux et à l'ombilic*, la peau est en même temps *plus rugueuse* qu'à l'état normal ; mais c'est la pigmentation qui attire l'attention du malade.

Quelquefois l'affection débute insidieusement par un véritable papillome, non nécessairement pigmenté, siégeant sur la peau ou les muqueuses, que le malade remarque à cause de la gêne fonctionnelle qu'il lui cause ; alors l'examen complet du malade pourra révéler dans les régions de prédilection un début de pigmentation avec quelques rugosités.

Quelquefois la dermatose se déclare chez des malades qui commencent à se cachectiser sous l'influence de la néoplasie cancéreuse ; mais ordinairement elle apparaît chez des individus qui n'accusent d'autre part que des symptômes vagues de maladie interne. Mieux connue, l'affection cutanée pourrait dans des cas semblables être considérée comme un signe précoce de la carcinose abdominale.

Quel que soit le mode de début, les lésions cutanées s'accusent localement et se généralisent, et le tableau symptomatique ne tarde pas à être dominé par la gravité de l'état général.

On conçoit qu'il soit difficile d'attribuer une ***durée*** bien limitée à l'affection. Sa durée n'est autre que celle du cancer

abdominal qui *plus ou moins rapidement* entraîne la *mort* du malade.

Cependant la dermatose ne suit pas toujours une **marche** continuellement progressive. *On observe, concordant avec des périodes de rémission de l'état général, des périodes de régression des lésions cutanées :* les productions papillaires cessent momentanément de s'accroître, la pigmentation s'éclaircit, mais ces rémissions sont de faible durée et le malade s'achemine vers une **terminaison** *fatale,* au milieu du cortège symptomatique que j'ai décrit précédemment.

CHAPITRE IV

ANATOMIE PATHOLOGIQUE

La Dystrophie papillaire et pigmentaire étant une maladie organique en même temps qu'une dermatose, on doit s'attendre à rencontrer dans cette affection deux ordres de lésions anatomo-pathologiques qui correspondent aux deux catégories de symptômes cliniques.

Avant d'étudier les lésions cancéreuses qui présentent un intérêt capital au point de vue pathogénique, je vais essayer de montrer par une ***étude histologique*** aussi complète que possible les modifications plus ou moins profondes des éléments constitutifs de la peau sous l'influence de l'hypertrophie papillaire et de la pigmentation.

L'examen des coupes provenant de la peau de territoires non lésés, montre que les diverses couches ne présentent aucune altération.

Au contraire, sur les coupes provenant des territoires hypertrophiés, on observe déjà à l'œil nu ou avec un très faible grossissement des modifications morphologiques profondes de la surface cutanée.

Par endroits, la peau présente une *succession de crètes aigües ou à sommet arrondi* (fig. 2, pl. I), séparées par des sillons, tantôt larges, tantôt étroits, mais toujours très marqués. C'est surtout à la paume des mains et à la plante des

Coupe d'une papille hypertrophiée. — (Grossissement = 20 diamètres)
On voit que la couche de Malpighi est considérablement hypertrophiée. Le corps papillaire du derme est sectionné en tronçons par la coupe, à cause du trajet sinueux qu'il suit pour atteindre l'extrémité libre de la papille.

pieds que s'observe cet aspect crénelé d'une régularité assez parfaite.

Dans les régions, où l'hypertrophie papillaire est peu accentuée, la surface cutanée est *vallonnée*, irrégulière, formant des *élevures peu prononcées* à contours nettement arrondis (fig. 4, pl. II).

Au contraire sur les points où les lésions cutanées sont le plus accusées, la coupe montre une suite de *saillies volumineuses* dont les *ramifications* forment autant de papilles secondaires, donnant à l'ensemble l'aspect d'un mollusque céphalopode (fig. 1, pl. I). Les *papillomes secondaires* à

sommet ordinairement arrondi, sont séparés les uns des autres par des sillons très nets. Entre chaque papillome primaire se voient les grands sillons que j'ai décrits à la SYMPTOMATOLOGIE. Le contour de ces sillons est naturellement très irrégulier et déchiqueté.

Quelquefois au milieu de ces végétations, un *long papillome* unique ou multiple, effilé ou renflé en massue, surgit au-dessus du niveau général (la coupe, intercalée ci-dessus, d'un papillome d'un centimètre de longueur, provenant de l'ombilic, en fournit un bel exemple). Là, le *contour* n'a plus cette régularité que je notais précédemment ; il est au contraire *festonné*, et des encoches nombreuses viennent encore ajouter à son irrégularité.

Examinons maintenant les modifications présentées par les différentes couches de la peau.

La COUCHE CORNÉE présente une *hypertrophie* constante, qui devient considérable au niveau des crêtes et des élevures papillaires (fig. 2 et 4 pl. hist.). Sur une même coupe, l'épaisseur varie suivant qu'on la mesure sur la crête même, où elle est plus faible, ou dans le fond du sillon, où elle atteint son maximum (quelquefois le double ou le triple). Sur certaines coupes on constate un peu de tendance à la desquamation des couches superficielles, mais c'est une desquamation en fines lamelles bien différente de celle de la peau normale et inappréciable à l'œil nu. Les lamelles des couches inférieures sont tassées les unes contre les autres. D'ailleurs la kératinisation est parfaite : les noyaux des cellules ont disparu dans toute l'épaisseur du stratum corné (1).

(1) Mourek a observé cependant que quelques rares noyaux avaient persisté dans les couches profondes et se coloraient au picrocarmin.

Il n'est pas rare de constater dans la partie toute superficielle de la couche cornée, particulièrement au fond des sillons, des grains noirs (poussières, charbon, etc.), des corps étrangers et des microorganismes banals ; mais on ne trouve *aucune trace de pigment figuré.*

Le STRATUM GRANULOSUM est partout bien marqué ; il est ordinairement hypertrophié et peut présenter jusqu'à trois et même cinq rangées (Pollitzer) de cellules chargées *d'éléidine.* A certains endroits, il envoie dans la couche de Malpighi un prolongement interpapillaire (fig. 2 et 3, pl. I et II).

Quand à la COUCHE DE MALPIGHI, son épaisseur est des plus variables : ordinairement hypertrophiée ou à peu près normale, on la voit quelquefois au contraire légèrement atrophiée. C'est principalement sur les bourgeons interpapillaires que porte l'hypertrophie (fig. 2, 3, 4, pl. I et II), ce qui rend la ligne de démarcation du derme et de l'épiderme très accidentée.

Les cellules ne présentent en général aucune anomalie. Mais, sur les coupes de peau excisée dans des régions pigmentées, *les cellules cylindriques de la première rangée* (fig. 3 et 4, pl. II) et quelquefois celles de la deuxième et de la troisième (Mourek, Kuznitzky) renferment une *grande quantité de pigment.* Le pigment envahit plus ou moins le protoplasma de la cellule et peut arriver à enserrer complètement le noyau (fig. 4, pl. II).

Le pigment ne présente pas la réaction du fer.

En certains points de la couche malpighienne (fig. 2, pl. I), on voit des portions de derme encastrées entre les cellules épineuses. Cet aspect est dû aux sinuosités des papilles du derme qui se trouvent sectionnées par la coupe.

Pollitzer a signalé également dans l'épaisseur de cette couche « une disposition confuse de *tourbillons* et de *gyri* » et de nombreuses *perles épithéliales*, que « l'on peut interpréter peut-être en admettant qu'il s'agissait d'un *nævus verruqueux* (1) ».

Les PAPILLES affectent le même aspect que les papillomes qu'elles contribuent à former, mais elles sont encore plus irrégulières ; l'hypertrophie consiste principalement dans leur allongement ; leur élargissement est rare ou peu considérable.

Leur structure même, ainsi que celle du CORPS PAPILLAIRE est souvent normale. On peut néanmoins observer le long des vaisseaux ou des canicules sudoripares une infiltration cellulaire plus ou moins marquée, ainsi que des *mastzellen* parfois très nombreuses.

Mais, en plus de ces altérations qui ne sont nullement spéciales à l'affection, on voit à un fort grossissement *les cellules fusiformes ou ramifiées chargées de pigment*. Ces cellules pigmentaires accompagnent fréquemment les vaisseaux ou se disposent en traînées dans le voisinage de l'épiderme ; on ne les rencontre que rarement dans le reste du derme.

Le CHORION proprement dit est quelquefois le siège d'infiltration cellulaire, comme le corps papillaire ; les *mastzellen* y sont souvent visibles aussi. Le tissu conjonctif est normal. Quant à l'hypertrophie et au pelotonnement, plusieurs fois notés, du tissu élastique, il paraît fort possible qu'il s'agisse simplement d'une altération sénile.

(1) DARIER. — Communication orale à la Société française de Dermatologie et de Syphiligraphie.

Les VAISSEAUX du derme et du corps papillaire sont généralement sains. Cependant Pollitzer les a vus dilatés dans ses préparations ; c'est là du reste un détail sans importance.

Les FOLLICULES PILO-SÉBACÉS, les GLOMÉRULES SUDORIPARES et leurs CANAUX EXCRÉTEURS ne présentent aucune modification.

L'HYPODERME est probablement normal puisque les auteurs n'en parlent pas. Cependant, dans une préparation de Darier, provenant de la peau de l'aisselle, il était presque complètement dépourvu de graisse.

Telles sont les altérations caractéristiques que nous montre le microscope dans les coupes de la peau. Les modifications des muqueuses n'ont pas encore été étudiées ; elles sont vraisemblablement très analogues, avec la pigmentation en moins.

Je n'ai pas à m'occuper ici des lésions accessoires de la Dystrophie papillaire et pigmentaire : le poil et l'ongle dystrophiques, les *nævi*, les « *molluscum pendulum* », les verrues, dont la structure ne doit présenter, en l'espèce, très probablement rien de particulier.

J'arrive à présent à l'étude des ***lésions cancéreuses***, étude sur laquelle je n'ai pas à insister, car il me faudrait faire alors toute l'anatomie pathologique du cancer.

Deux autopsies seulement de notre affection ont été faites jusqu'à maintenant : l'une par Darier, l'autre par Kuznitzky. Toutes deux ont donné dans leur ensemble des résultats analogues.

La nécropsie faite par Darier est celle de sa malade de l'observation IV. Je reproduis ici intégralement sa relation, qui, étant courte et précise, ne saurait être résumée :

Autopsie, 26 heures après la mort.

Amaigrissement énorme, anasarque, ictère.

Cœur normal. Poumons œdématiés des deux côtés; adhérences et tubercules fibreux au sommet gauche.

Dans la cavité abdominale on trouve une masse cancéreuse volumineuse qui occupe toute la partie gauche de l'épigastre ; elle a envahi l'épiploon gastro-hépatique, adhère largement à l'estomac, entoure le duodénum, étrangle le canal cholédoque. L'estomac est distendu en forme d'outre par des liquides accumulés ; en l'ouvrant, on constate que la tumeur, sous forme de grosses élevures molles, ulcérées à leur centre, entourées de vaisseaux dilatés, a détruit un cinquième environ de la muqueuse gastrique, au niveau de la petite courbure et de la région pylorique. Le pylore rétréci admet à peine le bout du doigt. La muqueuse duodénale est saine. L'intestin grêle et le gros intestin sont distendus par des gaz, mais normaux.

Les canaux biliaires et la vésicule sont très dilatés par de la bile brune ; le foie pèse 1625 grammes, et ne contient que deux petits noyaux carcinomateux sur la face inférieure du lobe gauche. La rate, très petite et ne pesant que 70 grammes, renferme un petit noyau cancéreux du volume d'un pois. Les reins ne sont pas atrophiés et semblent normaux à l'œil nu.

Un intérêt spécial s'attachait à l'examen des *capsules surrénales*. La capsule surrénale gauche est entourée de tissu cellulaire lâche ; elle est de volume normal et ne renferme, à la coupe, aucun nodule suspect; les nerfs qui s'y rendent, et qui proviennent pour la plupart du plexus solaire, se trouvent en contact, à un ou deux centimètres de la capsule, avec des ganglions cancéreux ramollis. La capsule surrénale droite est également libre et saine ; au-devant d'elle et sans adhérence avec elle, se voit un nodule cancéreux du volume d'une noisette ; plusieurs ganglions sont au contact de ses nerfs et forment une chaîne, au-devant du plexus solaire, qui se relie à ceux qui existent du côté opposé. Si donc les capsules surrénales sont normales d'aspect, il est

possible que leurs nerfs et peut-être leurs vaisseaux aient été comprimés ou irrités par des nodules néoplasiques.

Le péritoine des régions épigastriques, des hypochondres, de la région prélombaire et même celui du petit bassin présentent çà et là des petits nodules cancéreux. On retrouve un semis de granulations de même nature sur la plèvre diaphragmatique. Les ganglions prélombaires et quelques ganglions du médiastin postérieur sont tuméfiés, ramollis et évidemment cancéreux. Les deux ovaires sont volumineux, durs, bosselés, ont subi une transformation fibromateuse.

Les ganglions externes, inguinaux, axillaires, cervicaux sont normaux.

Les autres organes n'ont rien présenté de remarquable.

La coupe de la tumeur gastrique et des nodules secondaires, tant dans les viscères que sur les séreuses et les ganglions, fournit un suc laiteux abondant au raclage ; à l'examen microscopique, on y voit les grosses cellules épithéliales irrégulières du suc cancéreux. Un examen plus approfondi de la structure de ce cancer n'a pas été fait.

On voit, par ce qui précède, que, malgré cette généralisation de la carcinose dans une grande partie de l'abdomen, *les capsules surrénales sont restées saines ;* c'est un fait qui a une grande importance, comme nous le verrons au chapître de Pathogénie.

Chez la malade de Kuznitzky, la nécropsie a montré la présence de nombreux nodules cancéreux dans le foie, les ganglions abdominaux, les poumons et leurs plèvres, dans les muscles du thorax et le deltoïde, dans l'épaisseur des téguments thoraciques, dans l'épaisseur du sternum et même sur le frontal (il y avait là une surface cancéreuse, recouverte de périoste, ayant la dimension d'un marck). *Les capsules surrénales, ici encore, étaient totalement indemnes.*

La seule conclusion possible à tirer de ces deux relations d'autopsie serait peut-être que, les ganglions lymphatiques voisins du plexus solaire étant tous plus ou moins carcinomateux, les filets sympathiques, qui les entourent, sont probablement comprimés ou lésés. Mais c'est là une simple hypothèse qu'il n'a pas encore été permis de vérifier jusqu'ici.

CHAPITRE V

PATHOGÉNIE

La plupart des dermatologistes s'étant ralliés actuellement aux théories qui font de notre dermatose un symptôme connexe de la carcinose abdominale, j'élimine de prime abord les autres théories telle que la *théorie parasitaire*, admise par Pollitzer quoiqu'il n'eût pas pu trouver de microorganismes dans ses préparations histologiques.

Mais si l'action du cancer, en tant qu'agent pathogénique semble devoir être indiscutable, le mécanisme même de cette pathogénie est loin d'être établi sur des bases fermes et inattaquables.

Trois hypothèses sont possibles : ou bien *la dermatose se produit sous l'influence de lésions d'un organe*, tel que les capsules surrénales ; ou bien elle est causée par une *auto-intoxication cancéreuse ;* ou enfin elle est le *résultat d'une action directe du cancer abdominal sur certains filets sympathiques.*

La première de ces hypothèses est certainement tentante. La nature de la pigmentation, la recrudescence et la dimi-

nution des lésions cutanées suivant les oscillations de l'état général montrent un lien de parenté évident entre notre affection et la maladie d'Addison. On pourrait dès lors penser que les troubles cutanés dépendent d'une lésion des capsules surrénales. Mais d'une part, il n'est point du tout établi que la mélanodermie addisonnienne soit d'origine directement surrénale ; les choses sont évidemment moins simples qu'on ne l'avait cru tout d'abord. D'autre part, les deux seules autopsies de Dystrophie papillaire et pigmentaire que nous possédions sont catégoriques sur ce point : *il n'y a pas de lésions des capsules surrénales.* Darier et Kuznitzky, auxquels appartiennent ces autopsies, avaient cependant leur attention éveillée et ont examiné les organes avec soin.

Faut-il incriminer des *lésions d'autres organes inconnus?* Nous ne pouvons naturellement pas le savoir. Aussi la théorie fondée sur la lésion d'un organe interne doit-elle être écartée pour le moment.

Nous restons en présence des deux autres hypothèses. Ce sont elles que les dermatologistes tendent à admettre de plus en plus à l'heure présente, sans d'ailleurs manifester en général de préférence pour l'une plutôt que pour l'autre.

Cependant Unna, dans une lettre qu'il m'a écrite tout récemment, me déclare qu'il considère la dermatose comme résultant d'une auto-intoxication cancéreuse (Krebsintoxication).

Darier au contraire préfère à la théorie auto-toxique « celle bien plus séduisante d'une action de la carcinose sur le sympathique abdominal ».

Sans prétendre éliminer la théorie auto-toxique, je crois

néanmoins que l'hypothèse de Darier est celle qui a le plus de chances d'effleurer la vérité. On ne comprendrait pas en effet pourquoi, sur le grand nombre de cas de cancers abdominaux, il n'y en aurait qu'un petit nombre qui donnent lieu au syndrome qui nous occupe, s'il s'agissait d'une auto-intoxication. Cela est au contraire parfaitement explicable s'il faut une localisation précise au niveau de certains rameaux ou territoires nerveux qui ne se trouvent lésés qu'accidentellement pour ainsi dire. La distribution régionale de l'éruption ne peut, à la vérité, être invoquée ni dans un sens ni dans l'autre ; elle peut appartenir aussi bien aux toxico-dermies qu'aux tropho-névroses.

En résumé, si le mécanisme physiologo-pathologique qui produit la Dystrophie papillaire et pigmentaire est resté très obscur, un point est acquis : la carcinose abdominale est la cause première des lésions cutanées, les faits cliniques par leur concordance constante sont là pour en fournir une preuve suffisante.

Ajoutons, pour terminer que Hallopeau, qui a observé la transformation épithéliomateuse d'une végétation papillaire a émis l'idée que si ce fait se reproduisait, il « tendrait à prouver que cette dystrophie est susceptible de dégénérer en tumeur épithéliale aussi bien au niveau de la peau qu'au niveau de la muqueuse gastrique ». Comme ce fait est unique, je crois qu'il est plus prudent de n'en tirer aucune déduction au point de vue pathogénique.

CHAPITRE VI

DIAGNOSTIC

La distribution des lésions hypertrophiques papillaires et de la pigmentation sur des territoires cutanés bien déterminés, l'envahissement des muqueuses par les végétations, l'absence de desquamation, l'état de sécheresse de la peau constituent déjà un ensemble symptomatique qui différencie notre affection des autres dermatoses. La coexistence de troubles gastriques ou abdominaux au début, et plus tard d'un état général plus ou moins mauvais viennent fournir un nouvel élément précieux au diagnostic positif de la Dystrophie papillaire et pigmentaire.

Ce n'est qu'au début, lorsque les symptômes sont vagues et peu marqués que le diagnostic pourrait rester momentanément en suspens. Mais cette affection est caractérisée par des signes tellement typiques qu'elle ne peut guère être confondue avec une autre dermatose.

La ***maladie d'Addison,*** que je viens déjà de mettre en parallèle avec la Dystrophie papillaire et pigmentaire au chapitre précédent, est caractérisée, elle aussi, par une pig-

mentation de nuance variable, par des troubles digestifs et abdominaux, par une asthénie et une cachexie profondes. Mais on ne rencontre jamais, dans cette affection, de végétations sur la peau ou les muqueuses ; la peau n'est même pas rugueuse. Quant à la pigmentation, elle est répartie d'une façon plus diffuse et se localise en d'autres régions (parties découvertes, organes génitaux, régions précédemment pigmentées, cicatrices). Enfin, dernier point important, l'addisonnien présente de la mélanodermie des muqueuses, tandis qu'au contraire le malade atteint de Dystrophie papillaire et pigmentaire conserve la couleur normale de ses muqueuses.

Je ne crois pas qu'il soit utile d'insister sur le diagnostic différentiel entre notre dermatose et les diverses ***mélanodermies parasitaires ou autres,*** comme celles qui accompagnent la *phtiriase*, le *prurigo*, la *tuberculose*, le *paludisme,* le *diabète*, la *syphilis*, etc. Dans ces divers cas on se trouve en présence d'une hyperchromie diffuse de la peau sans hypertrophie verruqueuse des papilles, et le point de départ en est souvent évident.

L'ingestion de certains médicaments provoque aussi des *pseudo-mélanodermies* (*Argyrie*) ou des *mélanodermies vraies* qui n'ont aucune ressemblance avec la Dystrophie papillaire et pigmentaire.

Cependant dans le cas de ***pigmentation arsénicale*** avec hypertrophie papillaire des extrémités, le diagnostic est quelquefois délicat ; mais ici la pigmentation est plus diffuse et elle prédomine au niveau des lésions cutanées existant antérieurement. D'ailleurs les commémoratifs, indiquant que le malade a pris pendant un temps plus ou moins long

des médicaments contenant de l'arsenic, viendront en aide pour éclairer le diagnostic. Il est important de savoir que la pigmentation arsénicale persiste pendant plusieurs mois après qu'on a cessé d'ingérer de l'arsenic.

La ***lèpre***, dans sa *forme systématisée tuberculeuse*, peut présenter quelque vague ressemblance avec la période cachectique de la Dystrophie papillaire et pigmentaire, mais la mélanodermie n'y est nullement régionale, et l'examen le plus superficiel fera distinguer les tubercules lépreux des végétations papillaires.

La *forme systématisée nerveuse* et les troubles trophiques qui en dépendent n'ont guère d'analogie avec l'affection qui nous occupe.

Les maladies dont je vais parler maintenant, réalisent un ensemble symptomatique certainement plus comparable à celui de notre dermatose.

L'***ichthyose***, même lorsqu'elle est noire et qu'elle se montre sous l'apparence d'une peau rugueuse et sèche recouverte de saillies cornées, est difficile à confondre avec la Dystrophie papillaire et pigmentaire : en effet elle se développe dans la plus tendre enfance, elle persiste d'ordinaire toute la vie en évoluant sans produire de troubles généraux ; elle desquame en fines écailles ou lamelles épidermiques plus ou moins épaisses ; enfin elle respecte, dans la règle, les plis articulaires et les muqueuses.

Il me serait bien difficile de tracer un diagnostic différentiel avec les ***pseudo-ichthyoses*** avec dystrophie cutanée et pigmentation qui ont été décrites comme accompagnant certaines cachexies. Comme elles n'ont été jusqu'ici étudiées que superficiellement et que leur nature est encore inconnue, je

crois qu'il est parfaitement admissible de supposer qu'on a pu ranger parmi elles quelques cas qui, mieux étudiés, auraient été reconnus comme devant rentrer dans le cadre de la Dystrophie papillaire et pigmentaire. Quant aux autres pseudo-ichthyoses, elles desquament et ne présentent pas les mêmes localisations caractéristiques. Quoiqu'il en soit il ne sera possible de bien affirmer son diagnostic, que le jour où le chaos des états ichthyosoïdes de la peau sera enfin débrouillé.

Les ***verrues séniles ou séborrhéiques*** frappent de préférence les sujets cachectisés ou débilités ; on les rencontre très fréquemment chez les malades affectés de Dystrophie papillaire et pigmentaire. Y a-t-il une relation entre les deux affections ? J'ai déjà dit au chapitre d'Etiologie qu'il était impossible de se prononcer sur ce sujet en l'état actuel de la science, puisque les verrues séborrhéiques sont très fréquentes et peuvent durer de nombreuses années sans que d'autres lésions viennent se surajouter. Au point de vue objectif, elles sont faciles à différencier des végétations papillaires : elles ont toujours des bords nets ; elles sont disséminées sur les territoires plans de la surface cutanée, fuyant ainsi les plis articulaires ; elles ne se montrent non plus jamais sur la paume des mains ni sur les muqueuses ; il y a un enduit qui les recouvre, lequel au toucher a une consistance grasse.

Quant aux ***verrues communes*** elles sont ordinairement petites et isolées ; elles se montrent surtout sur les mains, les oreilles, à la face et sur le cuir chevelu et le plus souvent chez les jeunes sujets ; même quand elles sont noirâtres, elles ne s'accompagnent pas d'une pigmentation diffuse. Elles sont auto-inoculables, se guérissent facilement, et leur érup-

tion n'est nullement accompagnée de troubles dans l'état général. La confusion est donc impossible avec les végétations de la Dystrophie papillaire et pigmentaire.

Le ***xeroderma pigmentosum*** de Kaposi, à une période avancée de son évolution, peut parfois présenter une certaine ressemblance avec notre dermatose : le soulèvement de l'épiderme desséché comme du parchemin et divisé en cases polygonales par de fins sillons, la pigmentation localisée sur certains territoires communs (nuque, cou, région mammaire, dos des mains et des pieds) sont des signes que l'on retrouve dans chacune des deux affections, mais dans le *xeroderma pigmentosum* les nappes pigmentaires sont plus diffuses, s'étendent à la face, aux bras, aux jambes, etc. ; et la peau est rouge et adhérente à l'hypoderme. D'ailleurs ces phénomènes ne sont que secondaires, et ce qui finit par dominer la scène dans cette dermatose, c'est l'atrophie diffuse de la peau, qui provoque l'athrésie des orifices et l'ectropion des paupières inférieures. Ajoutons que les végétations du *xeroderma pigmentosum* sont très fréquemment épithéliomateuses, et comme telles fort sujettes à s'ulcérer.

La **maladie de Darier** (*psorospermose folliculaire végétante*) a de grandes analogies avec la Dystrophie papillaire et pigmentaire, à tel point que ces deux affections ont pu être confondues : ce sont les mêmes territoires de prédilection, aux plis articulaires, à la région ano-génitale, aux pieds et aux mains, et Darier a même vu « un de ses psorospermiques avoir des verrues planes sur le dos des mains et la langue villeuse ». Mais, dans la maladie de Darier, la couleur brune et les inégalités de l'épiderme ont un caractère bien différent : « elles sont dues à un enduit de consistance cornée qui

pénètre dans les follicules et qui contient les corps ronds et les grains caractéristiques » (Darier). Kuznitzky a bien mis en lumière dans son mémoire, que la lésion cutanée de la psorospermose consistait essentiellement en *papules couvertes de croûtes, formant une éruption d'élevures serrées les unes contre les autres*, au lieu que dans la Dystrophie papillaire et pigmentaire ce sont des lésions plus étendues frappant l'ensemble des papilles en même temps que la peau est sèche et à peine desquamante. D'ailleurs l'examen histologique viendrait lever tous les doutes, puisque dans la Dystrophie papillaire et pigmentaire on ne trouve pas les corps ronds considérés primitivement par Darier comme des psorospermies. Enfin un dernier signe vient nettement différencier les deux dermatoses : dans les cas de maladie de Darier on n'a pas observé jusqu'ici de carcinose abdominale (1).

En résumé, aucune des affections que je viens d'énumérer ne peut être confondue avec notre dermatose. Aucune en effet, sauf parfois la maladie d'Addison, (mais là, il n'y a pas d'hypertrophie papillaire) n'est liée à la carcimose abdominale.

Il sera donc légitime, en présence de végétations papillaires et de pigmentation encore peu marquées, d'invoquer en faveur du diagnostic la coexistence de troubles gastriques ou abdominaux pouvant dépendre d'une tumeur carcinomateuse.

Cependant si, dans la pratique, on devait se contenter de diagnostiquer la dermatose par le cancer, l'intérêt serait médiocre. Mais comme au contraire le plus souvent la der-

(1) Plusieurs des psorospermiques ont été suivis depuis plusieurs années (l'un depuis sept ans) et leur état général est resté bon.

matose, au début tout au moins, est un signe précoce de la carcinose, il y a un intérêt considérable à savoir reconnaître la lésion cutanée qui met sur la voie de la lésion cancéreuse. Grâce au diagnostic précoce, le chirurgien peut intervenir en temps utile pour combattre le développement de la tumeur. Et si plus tard les progrès constants de la médecine conduisent à la découverte d'un remède curateur du cancer, la présence des lésions de la Dystrophie papillaire et pigmentaire seront un signe précieux qui permettront au thérapeute d'attaquer la maladie à son début.

CHAPITRE VII

PRONOSTIC

Le pronostic de la Dystrophie papillaire et pigmentaire est fatal et à échéance plus ou moins éloignée : c'est celui de la carcinose abdominale. Tout ce que l'on peut dire, c'est que la dermatose ne paraît pas liée à telle ou telle forme non plus qu'à une marche déterminée de la tumeur cancéreuse.

Nous nous trouvons donc jusqu'à l'heure actuelle en face d'une dermatose incurable. En sera-t-il toujours ainsi ? Il est logique de supposer le contraire, si l'on veut bien observer que les lésions cutanées régressent quand l'état général s'améliore ou lorsque la tumeur a été extirpée.

Le jour où la cause première, le cancer, aura enfin trouvé son traitement efficace, le pronostic de la dermatose deviendra essentiellement bénin, et l'affection générale et l'affection cutanée guériront simultanément.

CHAPITRE VIII

TRAITEMENT

J'arrive maintenant au chapître le plus ingrat de tout ce travail, l'étude du traitement.

Il faut reconnaître que nous sommes absolument désarmés pour combattre la Dystrophie papillaire et pigmentaire, et tout ce que l'on peut faire au malheureux atteint de cette affection, c'est d'adoucir ses derniers mois d'existence par une médication morale et en calmant, dans la mesure du possible, les souffrances qu'il ressent tôt ou tard.

Dès le début, il n'y a aucun intérêt à traiter la dermatose ; c'est au contraire, pour le chirurgien, le moment d'agir et de pratiquer l'opération jugée nécessaire.

Plus tard, lorsque les lésions d'hypertrophie papillaire et la pigmentation ont pris une certaine extension, il est nécessaire d'empêcher la crasse de s'accumuler dans les sillons ; aussi la bainéation doit-elle être fréquente. Le bain de siège a en outre l'avantage d'empêcher la trop grande extension des végétations qui ont une tendance si

marquée à envahir la région ano-génitale sous l'influence de la malpropreté.

Lorsque les végétations deviennent une cause de gêne fonctionnelle, on ne doit pas hésiter à les enlever avec l'anse galvanique ou les ciseaux.

Pour obtenir une diminution de la pigmentation, on peut avoir recours aux exfoliants et faire, par exemple, des onctions avec une pommade à l'acide salicylique et à la résorcine, ou appliquer des emplâtres salicylés aux parties découvertes de la surface cutanée (mains, cou), que l'on désire blanchir.

Mais tous ces procédés thérapeutiques ne sont que des palliatifs, et le seul traitement de la dermatose serait celui qui s'attaquerait directement à la maladie interne dont elle relève, la carcinose abdominale. Nous sera-t-il donné de connaître un jour ce traitement efficace ? Il est permis de l'espérer.

CONCLUSIONS

1° La Dystrophie papillaire et pigmentaire, décrite aussi sous le nom d'Acanthosis nigricans est un type clinique bien défini qui mérite à juste titre de trouver une place spéciale dans le cadre des dermatoses.

2° Cette affection régionale et progressive est caractérisée par quatre symptômes dominants : une hypertrophie papillaire végétante, de la pigmentation, de la dystrophie pilaire et unguéale et l'absence de desquamation.

3° Elle est liée à un trouble de l'état général provoqué constamment par une carcinose abdominale évidente ou latente.

4° L'histologie montre que les lésions dystrophiques et la pigmentation frappent aussi bien le corps papillaire du derme que l'épiderme, ce qui doit faire rejeter le terme d'Acanthosis nigricans, pour conserver la dénomination purement symptômatique de Dystrophie papillaire et pigmentaire.

5° L'étude anatomo-pathologique des organes internes n'a pas montré d'altérations spéciales pouvant éclairer le mécanisme pathogénique des lésions cutanées.

6° Au point de vue pathogénique, on ne doit pas hésiter

à considérer la carcinose abdominale comme cause première de la dermatose. Mais il n'est pas possible, en l'état actuel de la science, de dire si les lésions cutanées sont dues à une auto-intoxication cancéreuse ou bien à une action directe de la carcinose sur le sympathique abdominal. Néanmoins cette seconde hypothèse semble devoir approcher de plus près la vérité.

7° Les symptômes cutanés et leurs localisations, ainsi que l'état général de la Dystrophie papillaire et pigmentaire la différencient nettement des dermatoses similaires.

8° La présence de troubles abdominaux coexistant avec une pigmentation et des lésions d'hypertrophie papillaire encore peu marquées doit éveiller l'attention du médecin et le faire songer à la Dystrophie papillaire et pigmentaire. Inversement les signes cutanés dénommés plus haut doivent conduire à diagnostiquer un cancer abdominal.

9° La dermatose étant très fréquemment précoce au cours du cancer et pouvant servir de signe révélateur, elle acquerra de ce fait une importance considérable le jour où l'on sera en possession d'un remède infaillible de la carcinose. En attendant, elle permet au chirurgien de pratiquer une intervention plus hâtive et partant ayant chance de réussir.

10° Le pronostic est fatal, puisque c'est celui de la carcinose.

11° Le traitement de la dermatose en elle-même se réduit jusqu'ici à tenir propres les lésions cutanées et à exciser celles qui causent une gêne fonctionnelle.

INDEX BIBLIOGRAPHIQUE

Pollitzer. — Acanthosis nigricans. — *Atlas international des maladies rares de la peau*, fascicule IV, 1890.

Janovsky. — Acanthosis nigricans. — *Atlas international des maladies rares de la peau*, fascicule IV, 1890.

J. Darier. — Dystrophie papillaire et pigmentaire. — *Annales de Dermatologie et de Syphiligraphie,* juillet 1893, t. IV, p. 865.

Hallopeau et Jeanselme. — Sur un cas de dystrophie papillaire et pigmentaire (Acanthosis nigricans). — *Annales de Dermatologie et de Syphiligraphie,* juillet 1893, t. IV, p. 876.

François Hue. — Dystrophie papillaire et pigmentaire. — *Normandie médicale,* 15 août 1893, n° 16.

Mourek. — Ein Beitrag zur Differenzierung der Epidermidosen und Chorioblastosen auf Grundlage eines neun Falles von « Acanthosis nigricans ». — *Monatshefte für praktische Dermatologie*, 15 oktober 1893 Bd XVII, p. 366.

P. Unna. — Acanthosis nigricans. — Histophatologie der Hautkrankheiten p. 804.

Malcolm Morris. — A case of Acanthosis nigricans. — *Medico-chirurgica Transactions*, Vol. LXXVII, p. 305. Séance de la *Royal medical and chirurgical Society of London*, du 12 juin 1894.

Tchernogouboff. — Acanthosis nigricans. — *Bibliotheka Wratcha,* 1895, n° 9. (Séance de la *Société de Dermatologie et de Vénérologie de Moscou* du 18/30 novembre 1894).

J. Darier. — Sur un nouveau cas de Dystrophie papillaire et pigmentaire (Acanthosis nigricans). — *Annales de Dermatologie et de Syphiligraphie*, février 1895, t. VI, p. 97.

Archiv für Dermatologie und Syphilis, 1896, Bd XXXIV, p. 145. — Compte rendu de la séance de la *Wiener dermatologische Gesellschaft* du 20 novembre 1895.

Kuznitzky. — Ein Fall von Acanthosis nigricans (Dystrophie papillaire et pigmentaire). — *Archiv für Dermatologie und Syphilis*, mai 1896, Bd XXXV, p. 1.

TABLE DES MATIÈRES

Introduction 3
CHAPITRE I. — Historique 7
CHAPITRE II. — Etiologie 15
CHAPITRE III. — Symptômatologie, ... 17
§ I. — Observations 18
§ II. — Symptômes 77
§ III. — Evolution 84
CHAPITRE IV. — Anatomie Pathologique 86
CHAPITRE V. — Pathogénie 95
CHAPITRE VI. — Diagnostic 98
CHAPITRE VII. — Pronostic 105
CHAPITRE VIII. — Traitement 106
Conclusions 108
Index bibliographique 110
Table des matières 111
Notice explicative des planches 113

Planches (Hors texte).

NOTICE EXPLICATIVE DES PLANCHES

PLANCHES I ET II (1)

(Préparations de J. Darier)

FIG. 1.

Peau de l'aisselle de l'**Observation IV**.

Alcool, hématoxyline, picro-carminate.

Grossissement = 33 diamètres.

On remarquera, sur cette figure, la coupe des saillies papillomateuses très élevées et irrégulièrement découpées. Le derme est moins épais que normalement ; il est dense et comme tassé jusqu'au contact de l'épiderme.

L'hypoderme, d'une texture plus lâche, est presque dépourvu de graisse.

A. — *Couche cornée* de l'épiderme épaissie et desquamante.

B. — *Corps muqueux* de l'épiderme relativement très mince.

C. — *Soulèvement papillaire* et ramifié du derme.

D. — Sillon entre deux élevures papillaires.

E. — Long *canal sudoripare* à direction déviée.

F,F. — *Glomérules sudoripares* dont les circonvolutions sont tassées.

G. — Coupe oblique d'un *follicule pileux*.

H. — Traînée de cellules engaînant les vaisseaux qui aboutissent au follicule G.

I,I. — Lobules adipeux atrophiés dont la graisse a disparu et qui sont transformés en amas de cellules.

(1) Les quatre figures qui composent ces deux planches ont été *dessinées à la chambre claire* et lithographiées par mon ami EUG. TÉZIER, *d'après les préparations inédites* que M. J. DARIER a eu l'amabilité de mettre à ma disposition.

Fig. 2.

Pulpe d'un doigt. — Observation IV.

Alcool, picro-carminate.

Grossissement = 33 diamètres.

On remarquera l'hypertrophie de l'épiderme qui s'élève en crètes papillaires de dimensions exagérées. Le derme est relativement atrophié.

A. — *Couche cornée* considérablement hypertrophiée.

B. — *Couche granuleuse* épaisse, très riche en éléidine, envoyant un prolongement dans un *bourgeon interpapillaire.*

C. — *Corps muqueux de Malpighi.*

D. — *Papilles* allongées, coupées obliquement et faisant partie de la même *crète papillaire.*

E. — *Canal sudoripare.*

F. — *Vaisseau* ramifié du derme entouré d'un petit nombre de cellules fusiformes.

G. — Coupe d'un *glomérule sudoripare.*

H,H. — *Lobules adipeux* avec globules de graisse.

Fig. 3.

Peau du cou. — Observation VI.

Acide osmique, picro-carminate.

Grossissement = 220 diamètres.

On voit sur cette coupe le pigment déposé en abondance dans la première rangée du corps muqueux et dans quelques cellules du corps papillaire.

A. — *Couche cornée* noircie par l'osmium.

B. — *Corps muqueux* d'épaisseur normale.

C. — Première rangée des cellules du corps muqueux dont le protoplasma renferme en abondance du *pigment granuleux* entourant le noyau.

D. — *Vaisseau Sanguin,* montant dans une papille, entouré de quelques cellules fusiformes. A la partie inférieure on voit un amas de *globules sanguins.*

E. — Cellules du corps papillaire, fusiformes et ramifiées, renfermant de nombreuses *granulations de pigment.*

F. — *Derme* proprement dit dont le tissu élastique a subi une hypertrophie et s'est disposé en pelotons (peut-être altération sénile).

Fig. 4.

Peau du cou. — Observation IV.

Alcool, picro-carminate.

Grossissement = 400 diamètres.

Cette figure est, comme la précédente, destinée à montrer la pigmentation des cellules de la première rangée de l'épiderme et d'un certain nombre de cellules du derme. On voit que la pigmentation de l'épiderme n'existe pas partout.

A. — *Couche cornée* d'épaisseur anormale.
B. — *Couche granuleuse* très riche en éléidine.
C. — *Corps muqueux* d'épaisseur normale.
D. — Cellules cylindriques de la première rangée *dépourvues de pigment* en ce point.
E. — Cellules de la première rangée *surchargées de pigment.*
F. — *Faisceaux conjonctifs* du derme coupés transversalement.
G. — *Vaisseaux capillaires* dans une papille.
H. — *Canal sudoripare* entouré de cellules fusiformes.
I. — *Vaisseaux sanguins* entourés de cellules.
K,K. — Cellules irrégulières chargées de grande quantité de *pigment granuleux.*

PLANCHES III ET IV (1)

Fig. 1.

Papillomes de la région anale.

Fig. 2.

Région génito-pubienne. — On voit nettement les sillons qui tranchent en blanc sur le noir des crêtes papillaires.

Fig. 3.

On distingue sur cette figure les lésions cutanées de l'aisselle droite. La face, qui est bistre foncé, semble noire par l'effet de la photographie.

Fig. 4.

Face palmaire de la main droite avec ses crêtes papillaires qui paraissent nettement. Les points noirs que l'on aperçoit sur l'extrémité des phalangettes sont dues vraisemblablement à des suffusions sanguines.

(1) Les clichés de ces quatre photopraphies ont été tirés par mon ami De Lamarre, interne de l'hôpital Andral. Il est regrettable que la reproduction par la similigravure ait enlevé une grande partie de la netteté qui existe dans les photographies originales.

Le Mans. — Typ. Ed. Monnoyer. — x-96

Fig. 1.

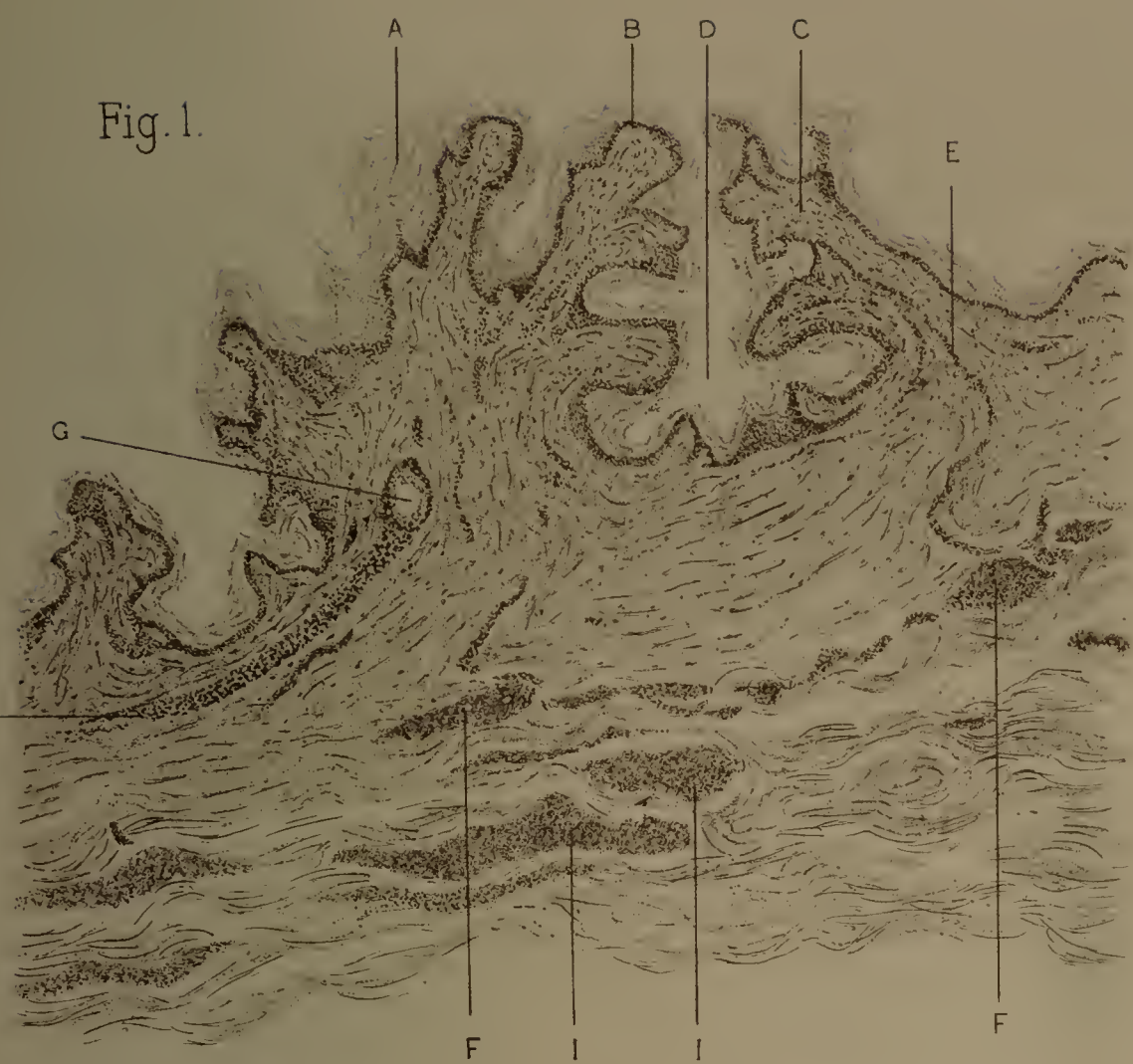

Fig. 2.

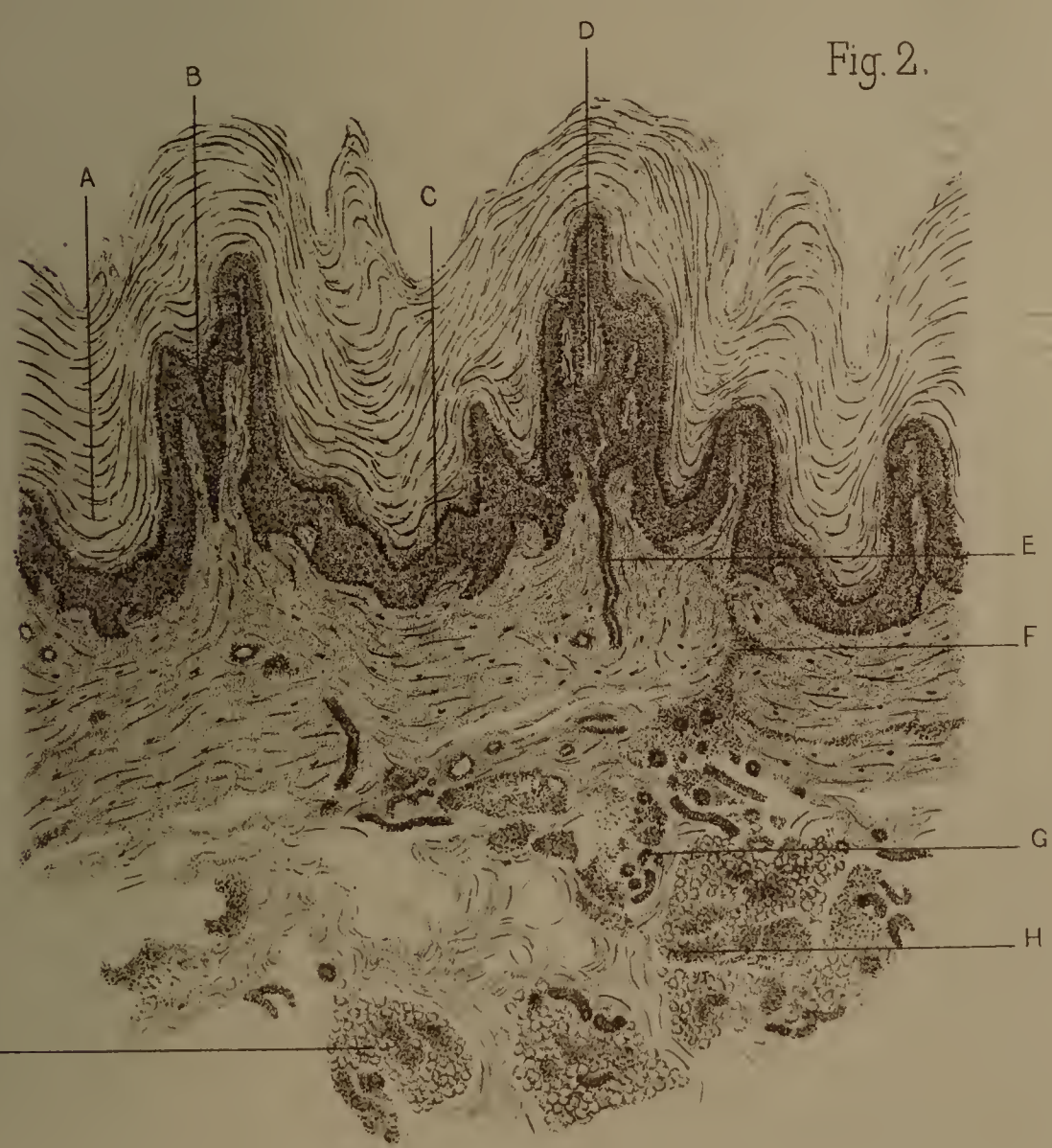

Tezier del et lith.

Imp^ies Lemercier, Paris.

Fig. 3.

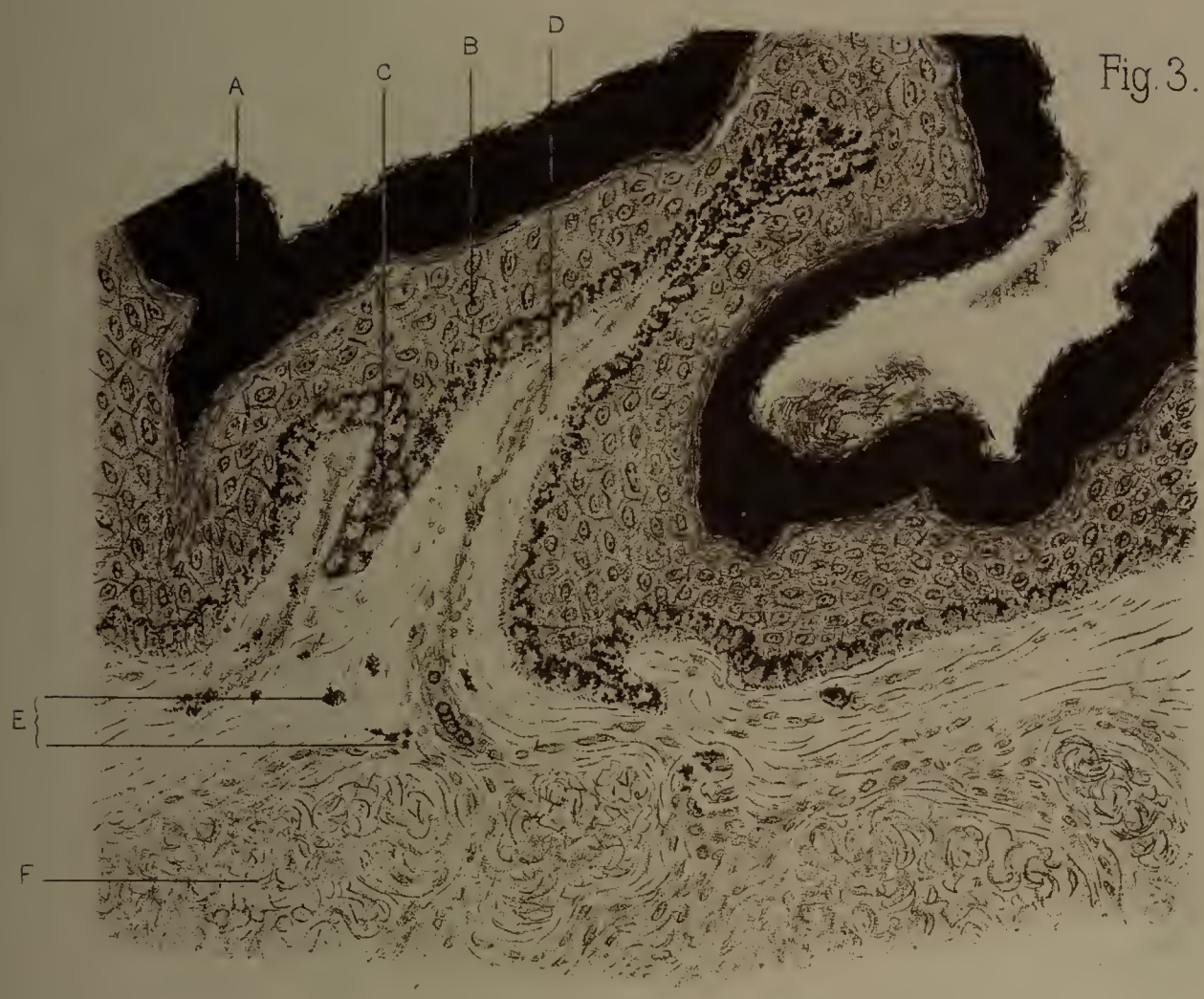

Fig. 4.

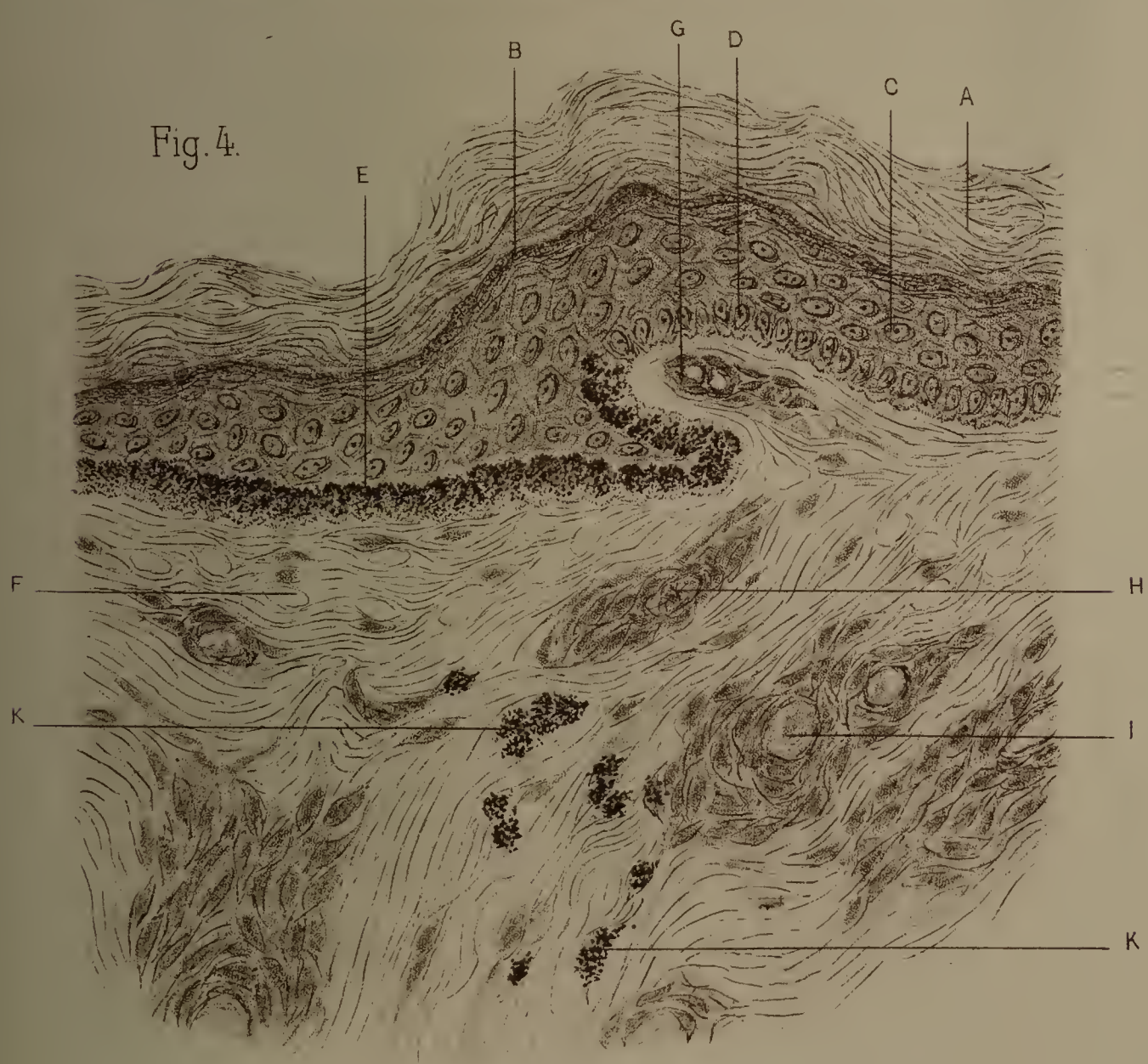

Tezier del et lith.

Imp.ies Lemercier, Paris.

Fig. 1.

Fig. 2.

Fig. 3.

Fig. 4.